LOCKED
CAGE
QM 25
M 54 a
v. 6
Atlas

FRIEDRICH MERKEL

DIE ANATOMIE DES MENSCHEN

Sechste Abteilung:

Peripherische Nerven und Gefäßsystem

ATLAS

1918

West Virginia University Libraries
3 0802 101931919 7

OLD BOOKS
QM25
M54a
v.6
Atlas
1918

Die

Anatomie des Menschen

Mit Hinweisen auf die ärztliche Praxis

Von

Dr. Friedrich Merkel
Professor in Göttingen

Atlas zur sechsten Abteilung:

Peripherische Nerven und Gefäßsystem

Wiesbaden
Verlag von J. F. Bergmann
1918

Atlas zu Peripherische Nerven und Gefäßsystem

Von

Dr. Friedrich Merkel
Professor in Göttingen

Mit 122 Abbildungen

DEPARTMENT OF ANATOMY

Wiesbaden
Verlag von J. F. Bergmann
1918

Nachdruck verboten.
Übersetzungsrecht in alle Sprachen, auch in die russische und ungarische, vorbehalten.
Copyright by J. F. Bergmann, Wiesbaden 1918.

Druck der Königl. Universitätsdruckerei H. Stürtz A. G., Würzburg.

Vorbemerkung.

Es konnte keine Frage sein, daß Abbildungen, welche dazu bestimmt sind, dem Arzt zur Orientierung, dem Studierenden zur Präparation der Nerven und Gefäße zu dienen, diese in ihrer gegenseitigen Lage wiedergeben müssen, und daß es nicht angängig war, den Verlauf der Nerven und den der Gefäße gesondert darzustellen. Soweit sich die Venen den Arterien eng anschließen, konnte ihre Abbildung unberücksichtigt bleiben, was die Übersichtlichkeit der Figuren beträchtlich erhöht.

Die Vollkommenheit der modernen Reproduktionsarten legte es nahe, die Körperteile ganz in natürlichen Farben darzustellen. Ich habe dieser Verlockung widerstanden, da das Hauptgewicht auf das deutlichste Hervortreten der Nerven und Gefäße zu legen war, gegen welche alles übrige zurückzutreten hat. Mit schematischen Zeichnungen wurde nicht gespart, da ihr pädagogischer Wert nicht bezweifelt werden kann.

Weitaus die größte Mehrzahl der abgebildeten Präparate wurde neu angefertigt; bei ihrer Herstellung wurde ich durch den Präparator des Institutes, Oberdörfer, den Assistenten cand. med. Beer und besonders durch cand. med. Clara Lange auf das Wirksamste unterstützt. Allen meinen besten Dank. Für die Ausführung der Zeichnungen bin ich Herrn Zeichenlehrer Grosse zu Dank verpflichtet.

Fr. Merkel.

Digitized by the Internet Archive
in 2011 with funding from
LYRASIS Members and Sloan Foundation

http://www.archive.org/details/dieanatomiedesme06merk

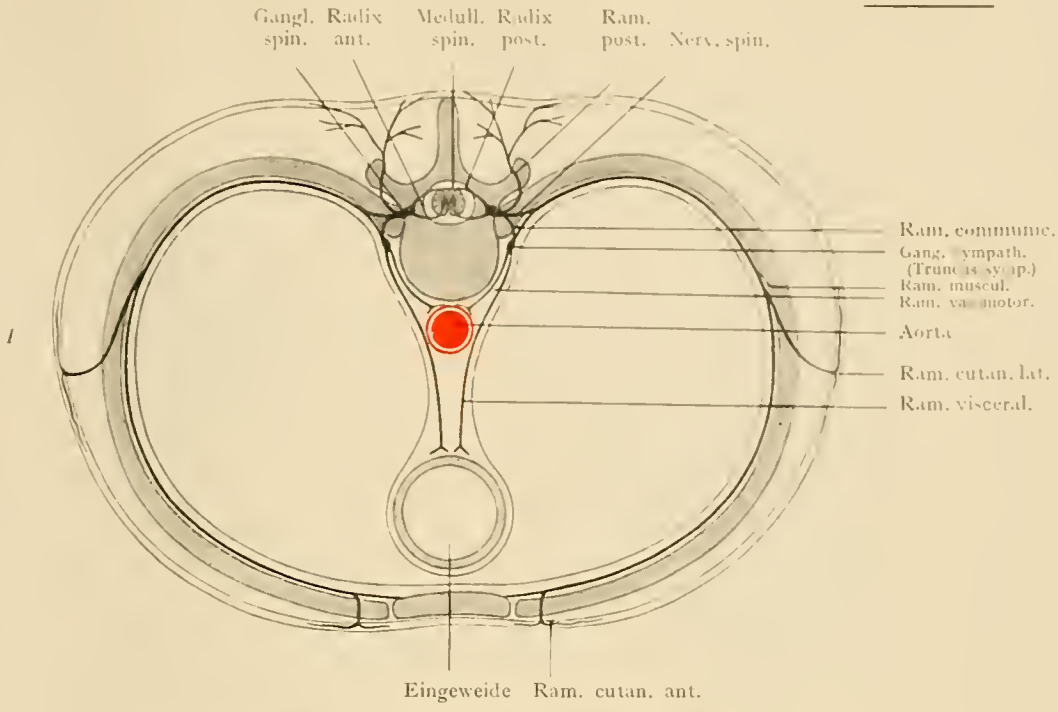

1

Schema der segmentalen Nervenverteilung am Rumpf.

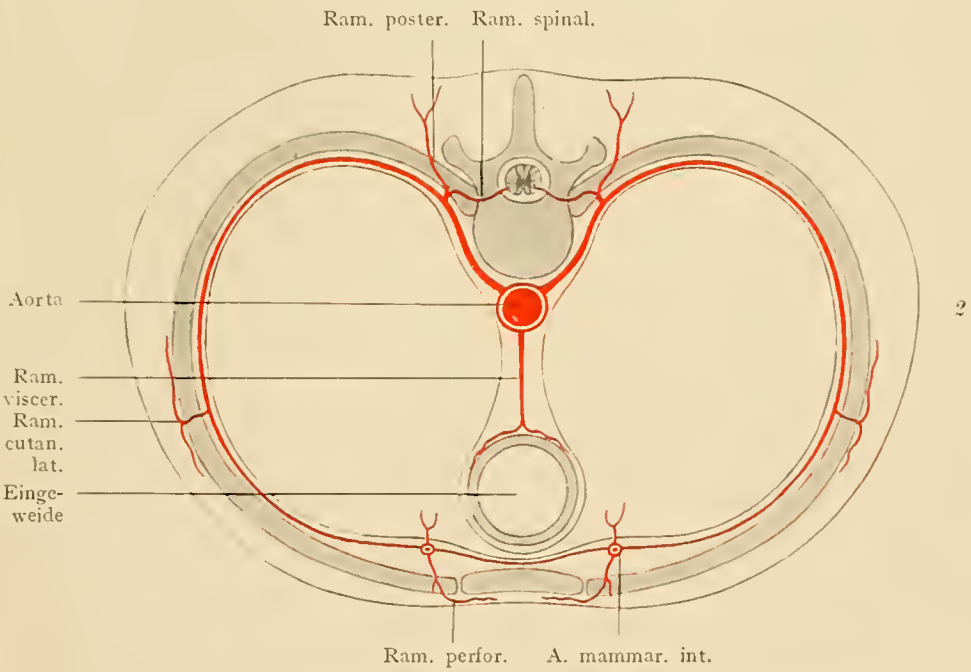

2

Schema der segmentalen Arterienverteilung am Rumpf.

Nervi et Arteriae. Generalia.

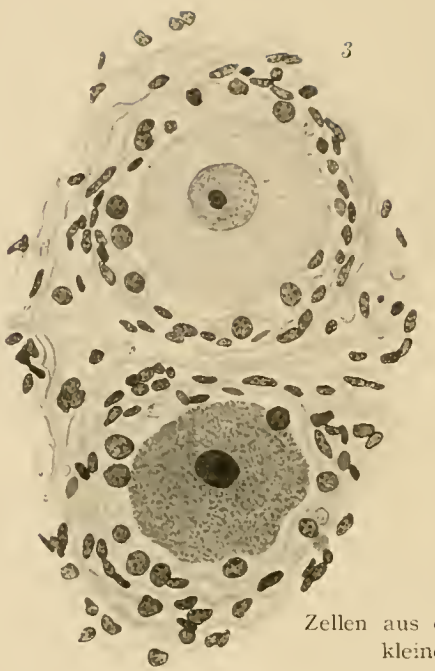

3

Zellen aus einem Spinalganglion. Die größere ist heller, die kleinere dunkler gefärbt. (Eosin, Hämatoxylin.)

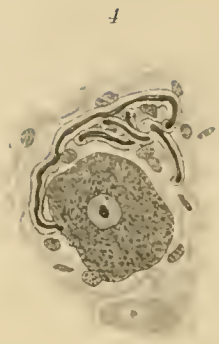

4

Zelle aus einem Spinalganglion. Die austretende Nervenfaser ist stark gewunden.

5

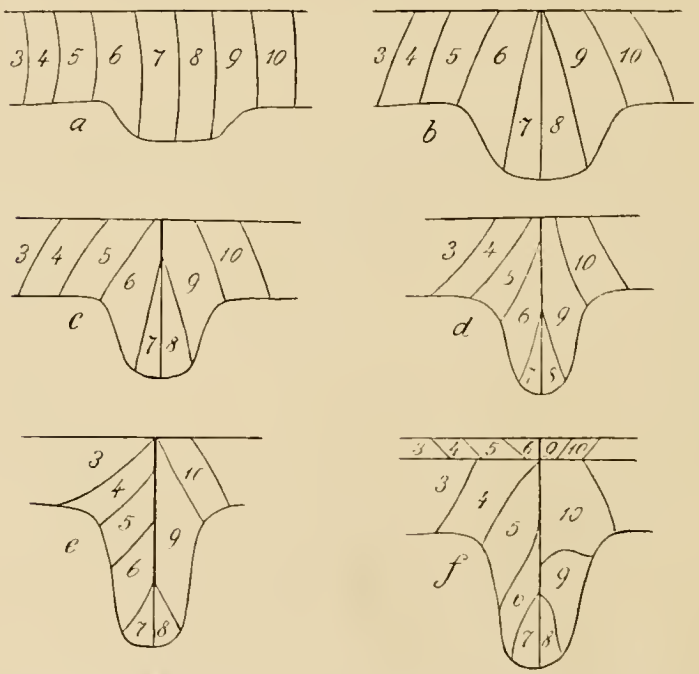

Schemata der wechselseitigen Anordnung der Dermatome in einigen aufeinanderfolgenden Stadien der autogenetischen Entwickelung der oberen Extremität (Bolk, aus Rynberk 1910). *a*—*e* ventrale Fläche. *f* dorsale Fläche.

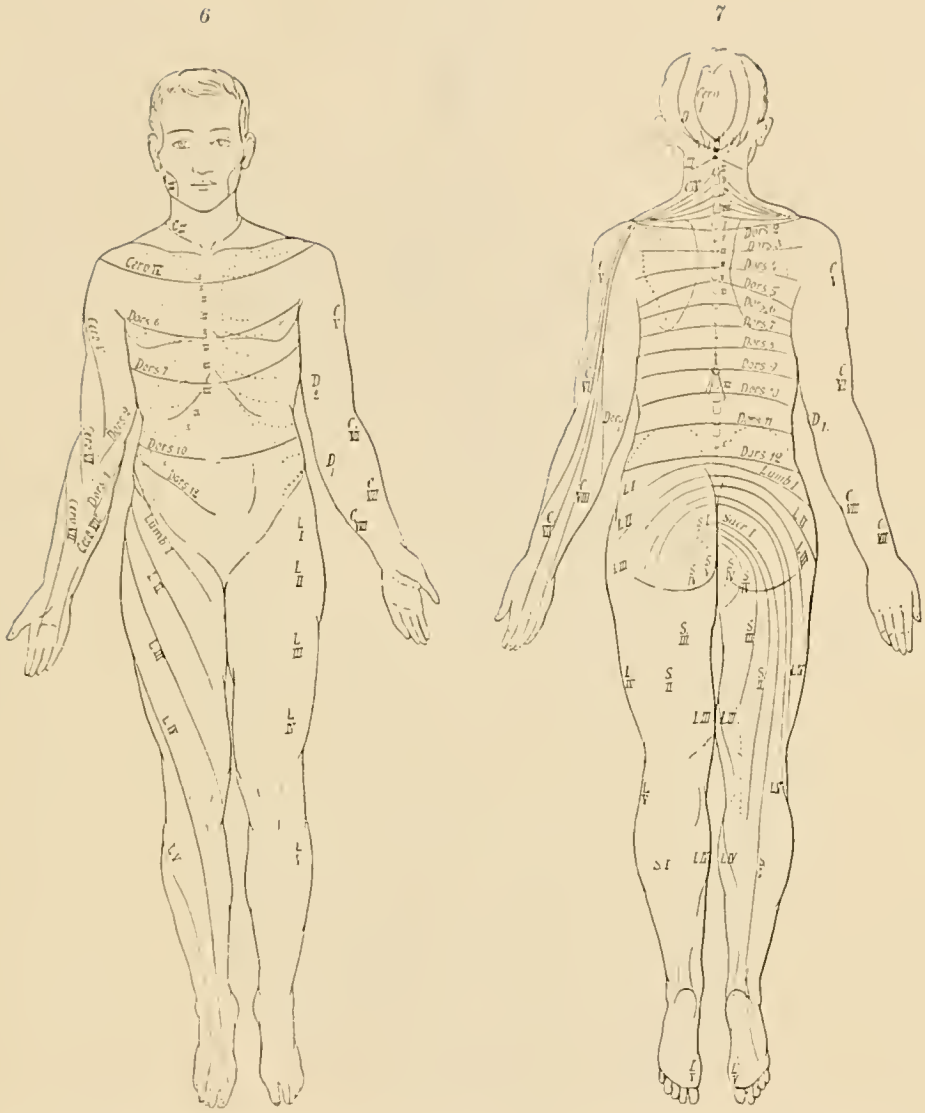

Schema der segementalen Innervierung der Haut nach Edinger (aus Rynberk 1910).
Fig. 6 ventrale Fläche, Fig. 7 dorsale Fläche.

Nervi. Generalia.

8

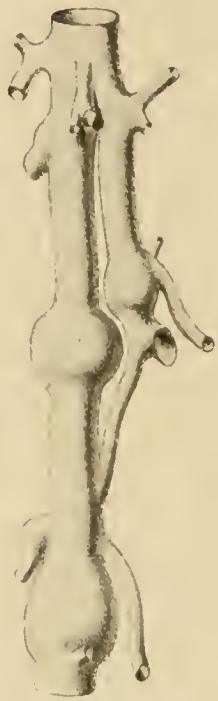

Vena brachialis mit natürlicher Blutfüllung in situ in Formol gehärtet. Die über den Klappen befindlichen sinuösen Erweiterungen. Nat. Gr.

9

Größere Vene aufgeschnitten und auseinandergelegt. Klappen. Nat. Gr.

Venae, Generalia.

10

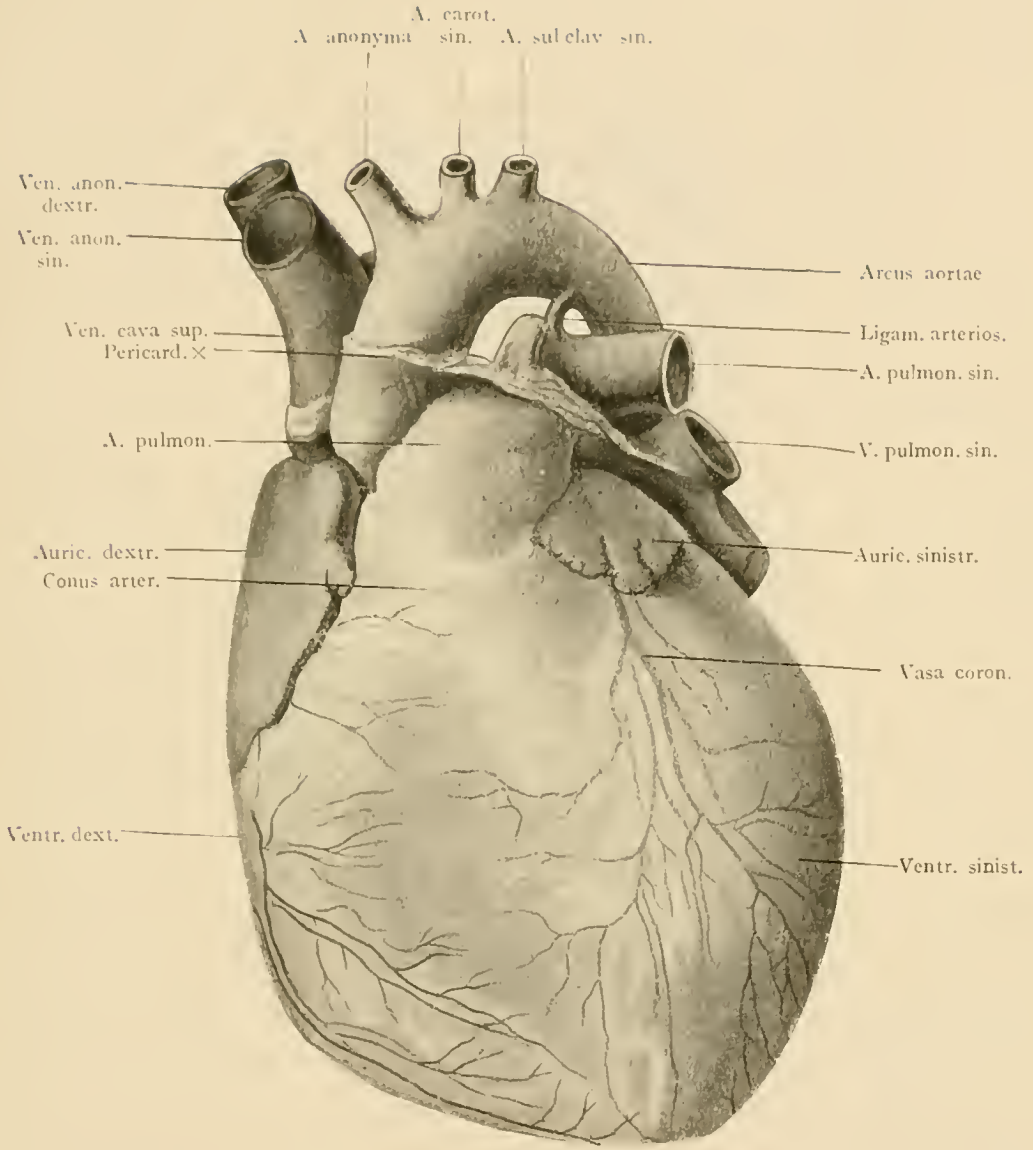

Herz, von vorne.

Durch Formol in situ gehärtet. In Begleitung der Coronargefäße mäßige Fettauflagerung. Der Herzbeutel ist an seiner Umschlagsstelle abgeschnitten. Am Ligamentum arteriosum zieht sich ein kleines Divertikel desselben in die Höhe. $^2/_3$.

Cor.

11

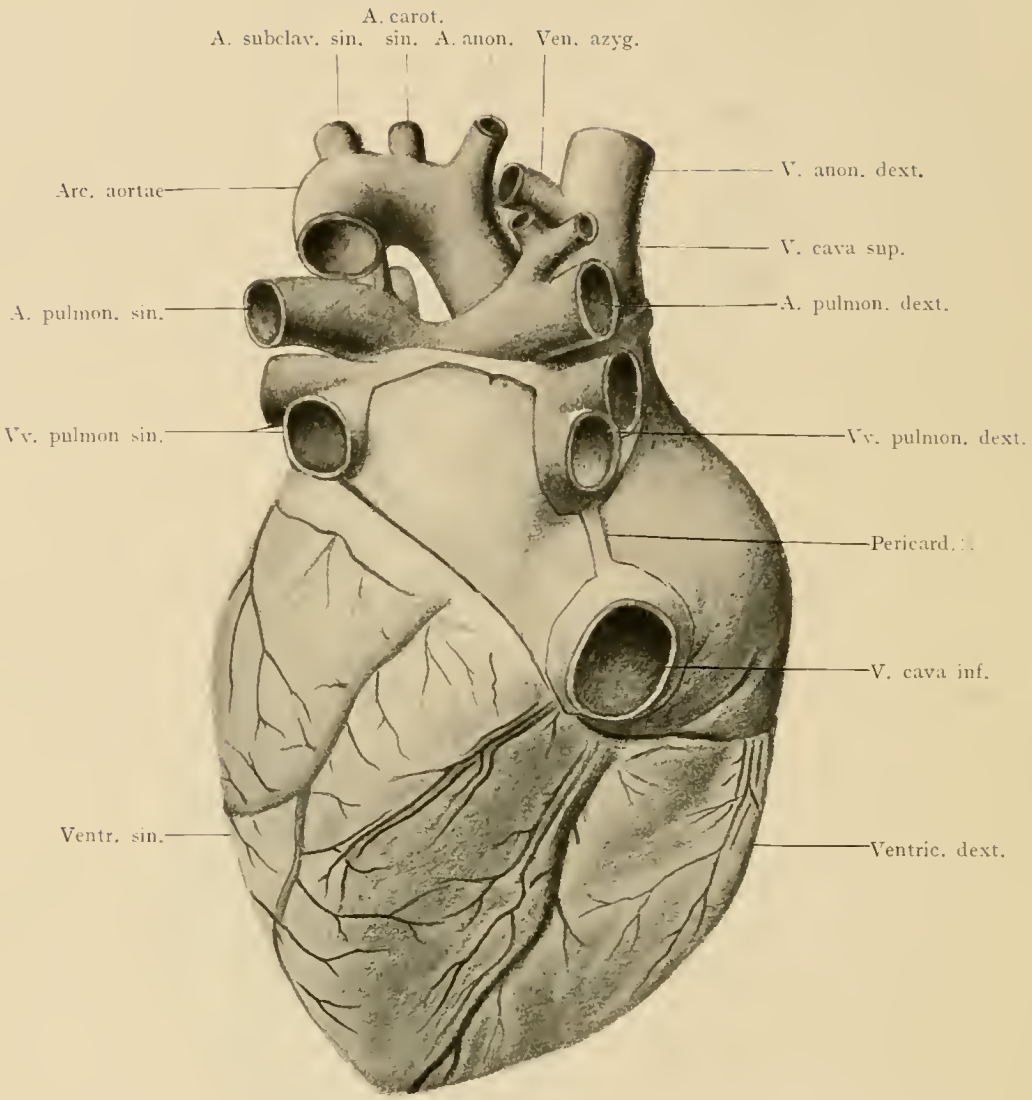

Herz der Figur 10 von hinten.
Das Ligmentum arteriosum zwischen der Arteria pulmonalis und dem Arcus aortae ist nicht bezeichnet. $^2/_3$.

Cor.

12

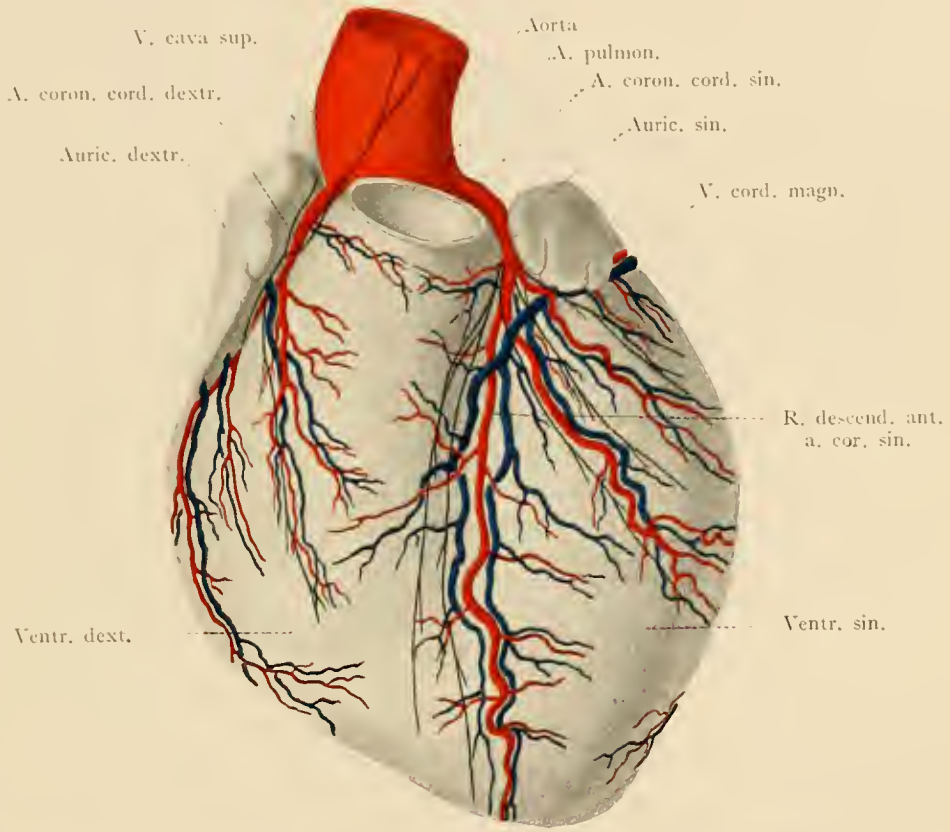

Blutgefäße und Nerven auf der Vorderseite des Herzens. — Die Arteria pulmonalis ist an ihrem Anfang abgeschnitten, um den Ursprung der beiden Coronararterien aus der Aorta sichtbar zu machen. Die Nerven sind mit schwarzen Linien angegeben. $^2/_3$.

Cor.

13

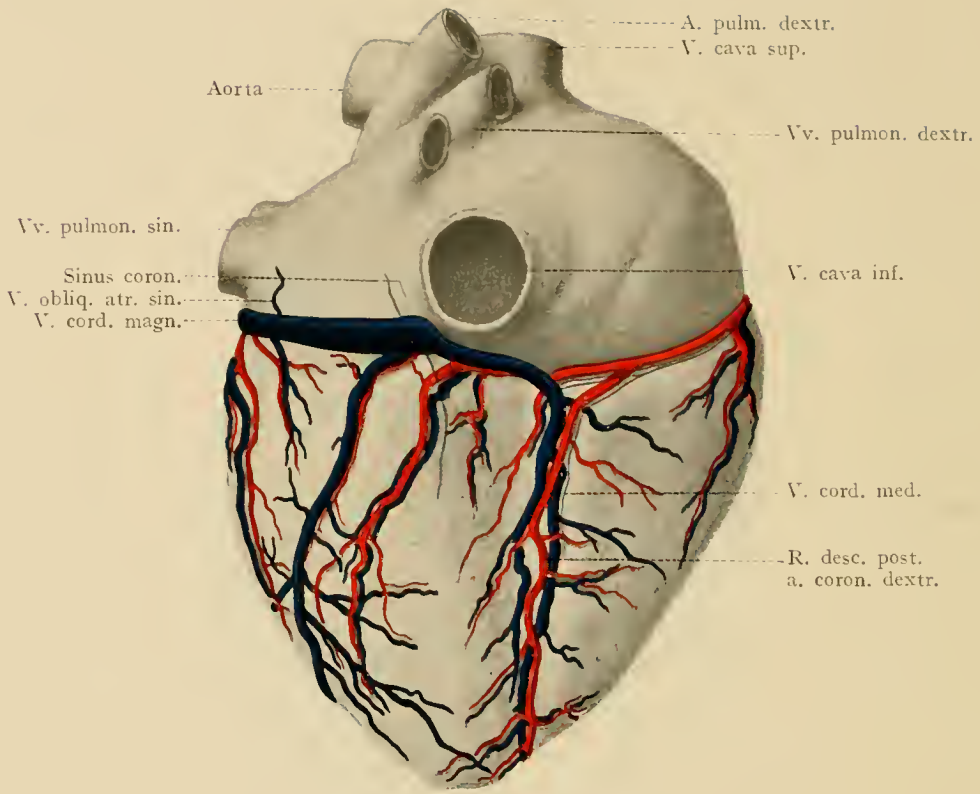

Blutgefäße und Nerven auf der Rückseite des Herzens. Die Nerven sind mit schwarzen Linien angegeben. $^2/_3$.

Cor.

14

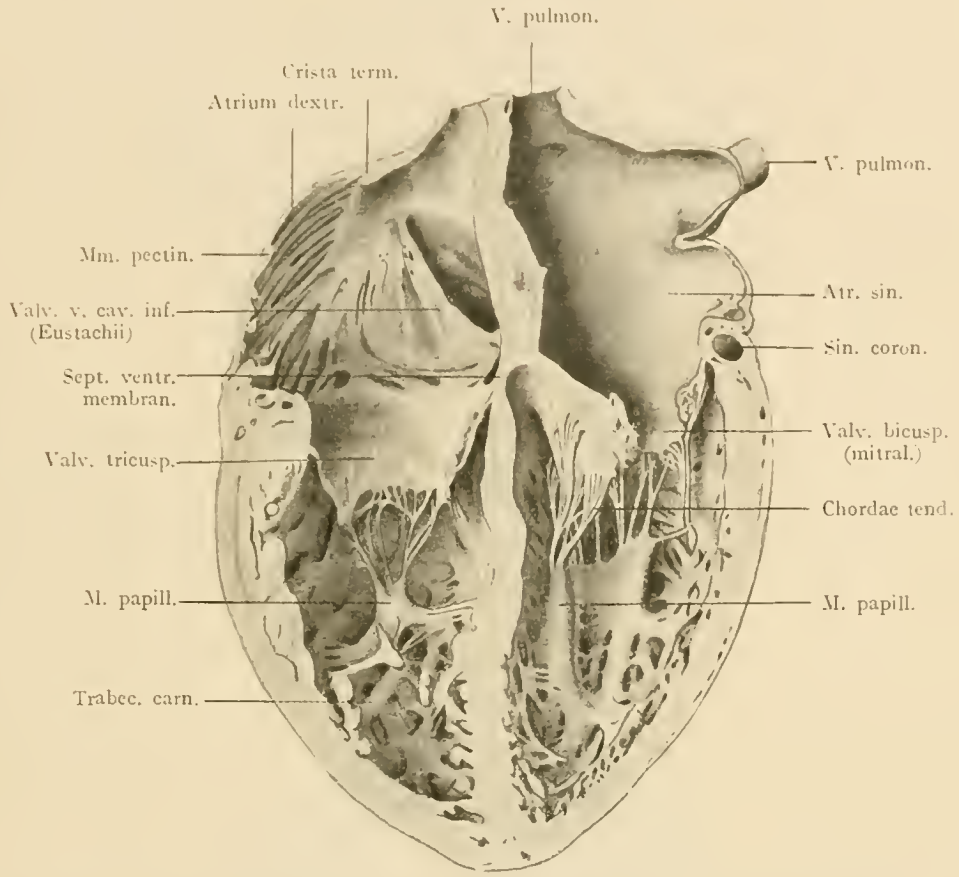

Frontalschnitt des Herzens, hintere Hälfte. Musculi pectinati, Trabeculae carneae. Valvula tricuspidalis und mitralis. $^2/_3$.

Cor.

15

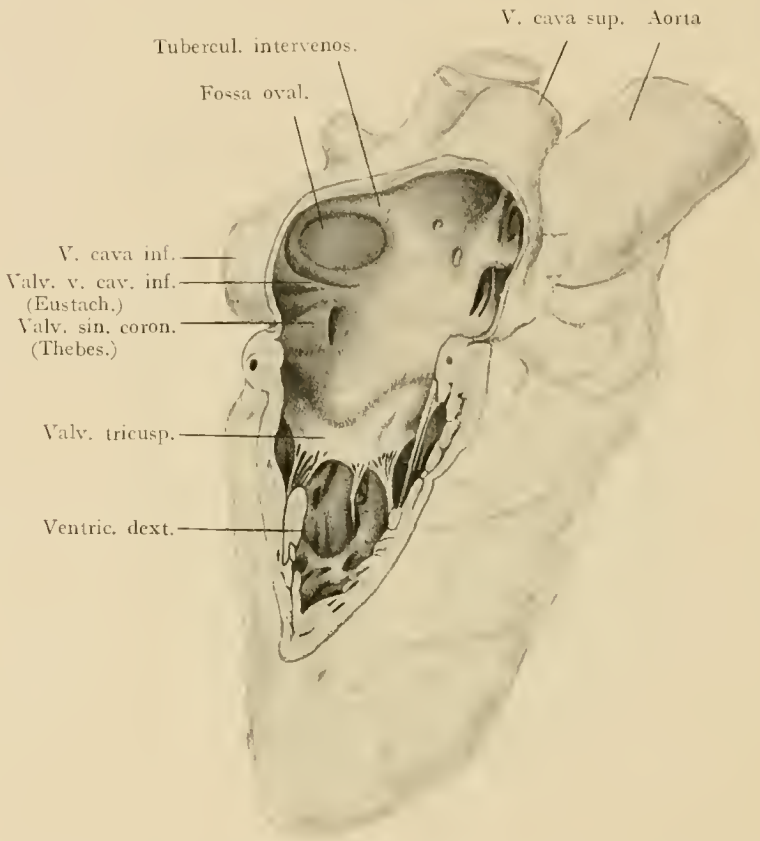

Rechter Vorhof und rechter Ventrikel des Herzens, durch Fortnahme eines Teiles der gewölbten Außenwand geöffnet. Valvula venae cavae (Enstachii), Valvula sinus coronarii (Thebesii). $^2/_3$.

Cor.

16

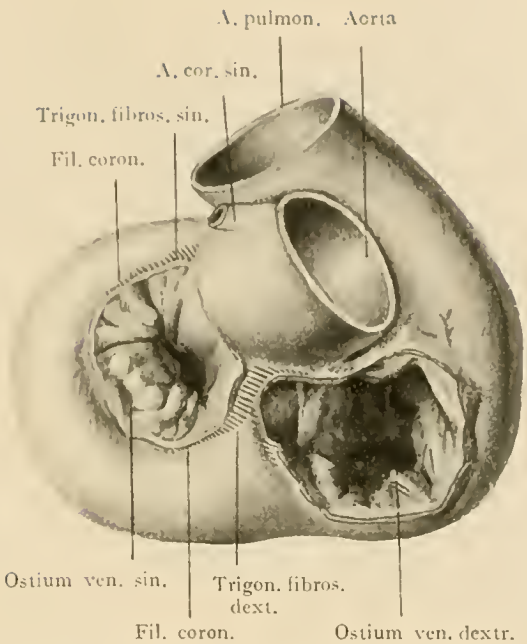

Die Vorhöfe des Herzens sind weggenommen; man sieht von oben auf die Ostia venosa der Ventrikel. Annuli fibrosi atrioventriculares. Die Trigona fibrosa und die Fila coronaria sind schraffiert. Die Fila coronaria dextra sind nicht bezeichnet. $^2/_3$.

17

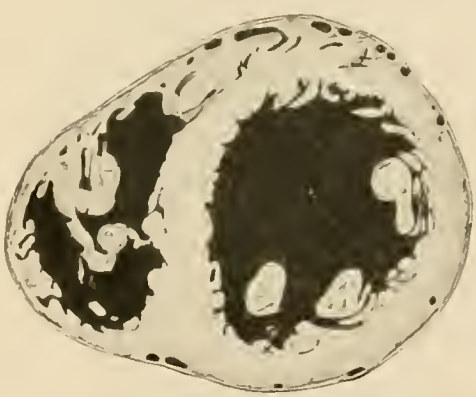

Horizontalschnitt der Ventrikel des Herzens, welche zuvor mit Chromsäure injiziert und fixiert waren. $^5/_6$.

Cor.

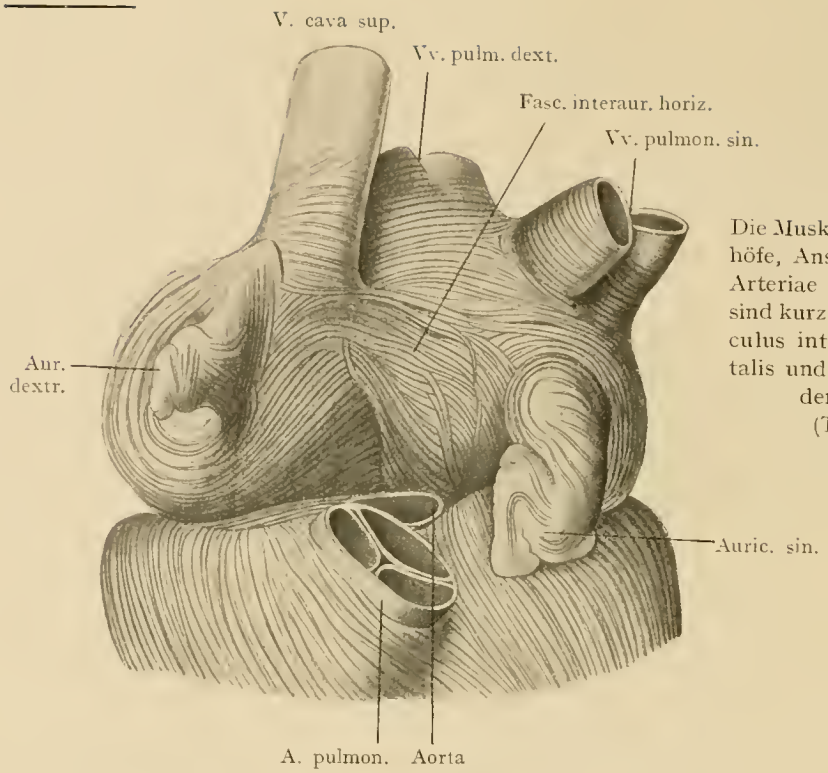

18

Die Muskulatur der beiden Vorhöfe, Ansicht von vorne. Die Arteriae pulmonalis und aorta sind kurz abgeschnitten. Fasciculus interauricularis horizontalis und die zirkulären Fasern der Lungenvenen. (Tandler 1913.)

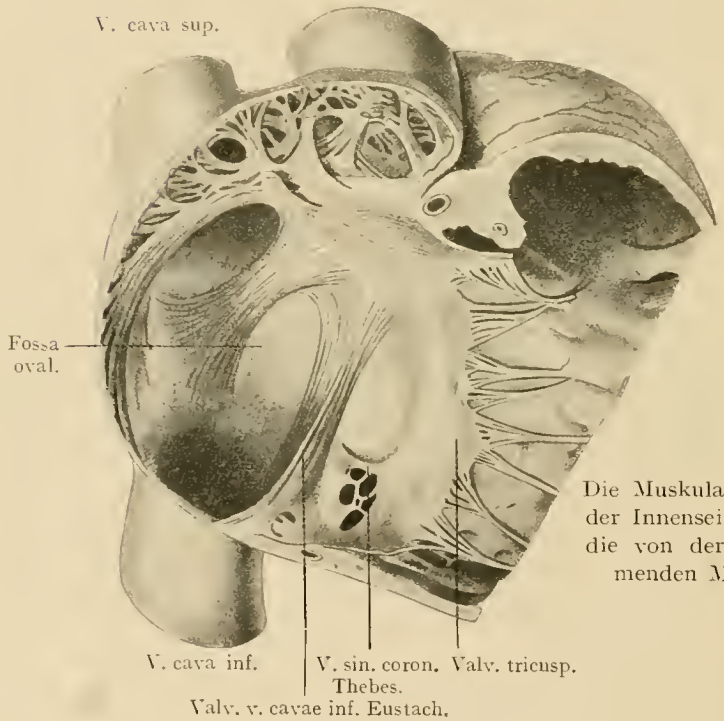

19

Die Muskulatur des rechten Vorhofes von der Innenseite her präpariert. Man sieht die von der Vorhofscheidewand herkommenden Muskelzüge. (Tandler 1913.)

Cor.

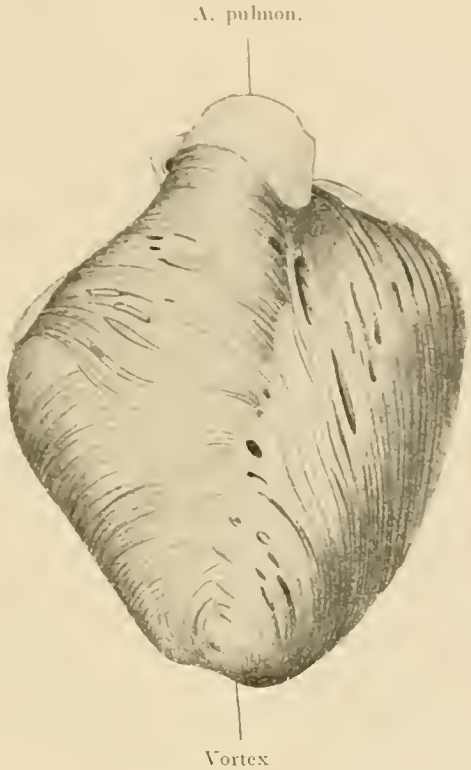

20

Ventrikel des Herzens. Oberflächliche Muskelschichte präpariert. (Tandler 1913.)

21

Muskeln der rechten Herzkammer. Präparation von innen her. (Tandler 1913.)

Cor.

22

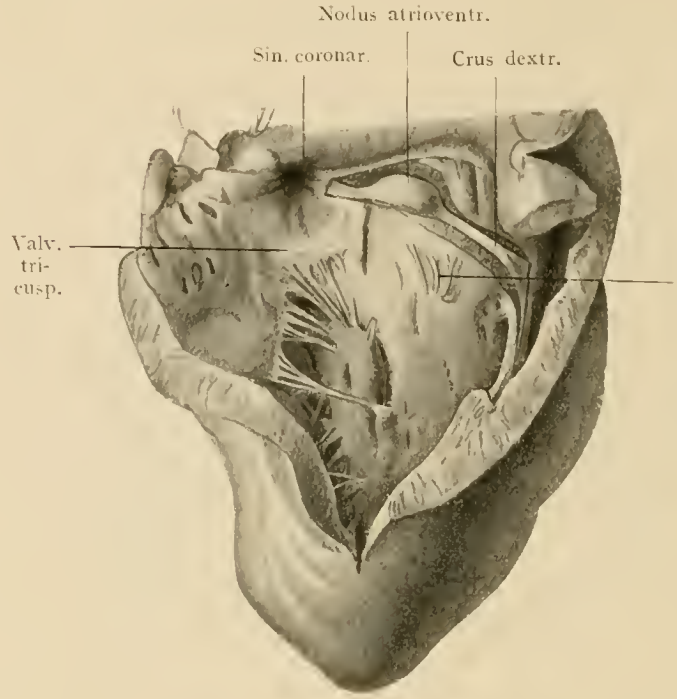

Herz, rechter Ventrikel und Vorhof durch einen Längsschnitt geöffnet und die Wand nach beiden Seiten zurückgeschlagen. Der Knoten und der rechte Schenkel des Reizleitungssystems ist präpariert (ein Teil der Valvula tricuspidalis ist abgeschnitten, um die Präparation vornehmen zu können); von dem abgeschnittenen Teil sind nur einige Chordae tendineae stehen geblieben. $^{4}/_{5}$.

23

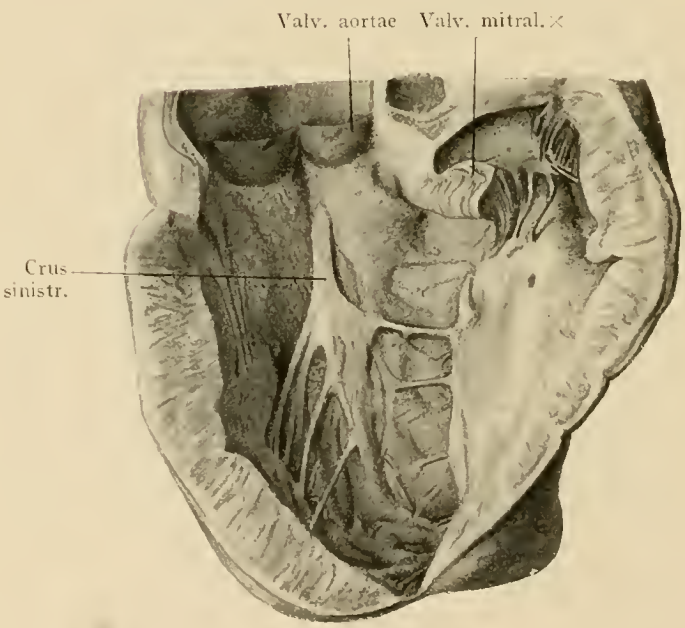

Herz, der linke Ventrikel und die abgehende Aorta sind gespalten. Aus der Wand des ersteren ist ein Stück ausgeschnitten, um ihn weiter eröffnen zu können. Der linke Schenkel des Reizleitungssystems ist durch Fortnahme des Endocards präpariert. Er teilt sich in zwei Teile. $^{4}/_{5}$.

24

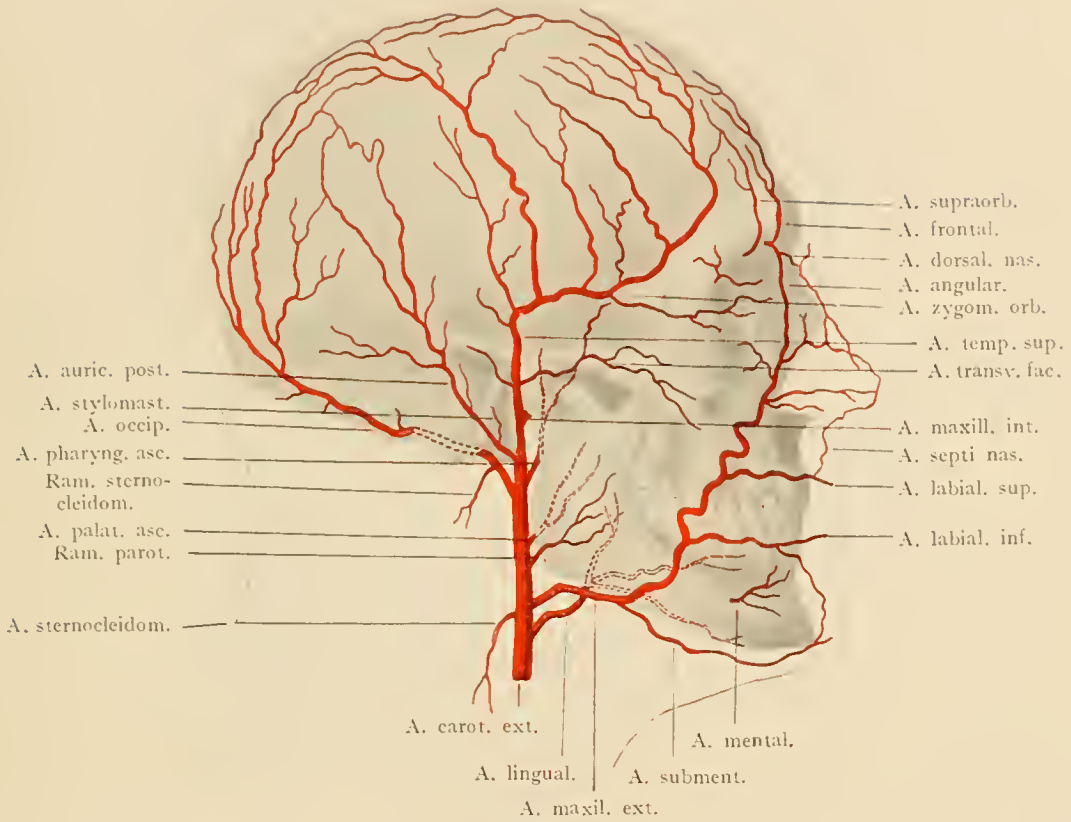

Schema der Arterien des Kopfes. $^1/_2$.

Arteriae capitis.

25

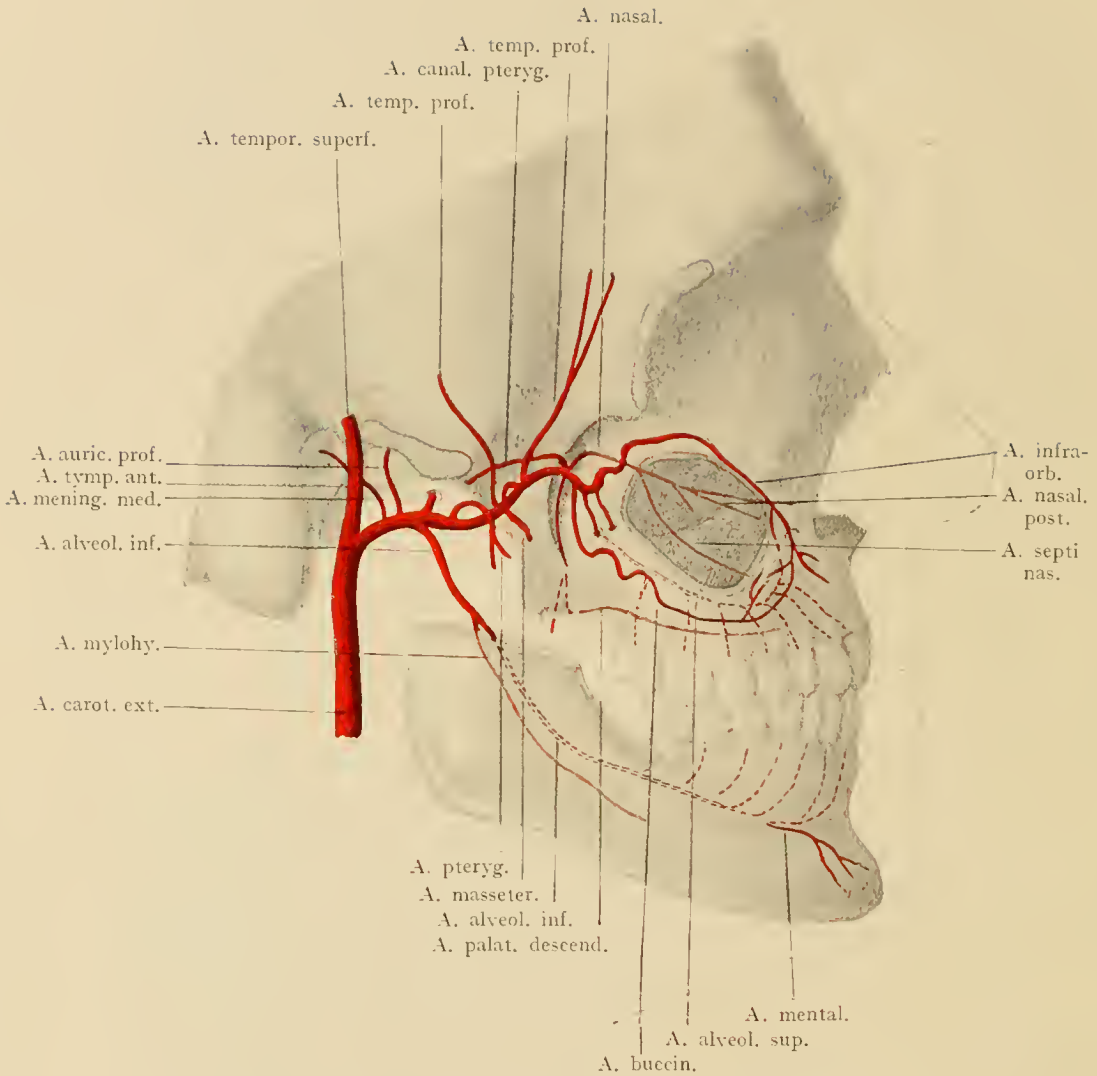

Schema der Verzweigungen der Arteria maxillaris interna.
(Mit Benutzung einer Figur von Henle.) 5/6.

Arteriae capitis.

26

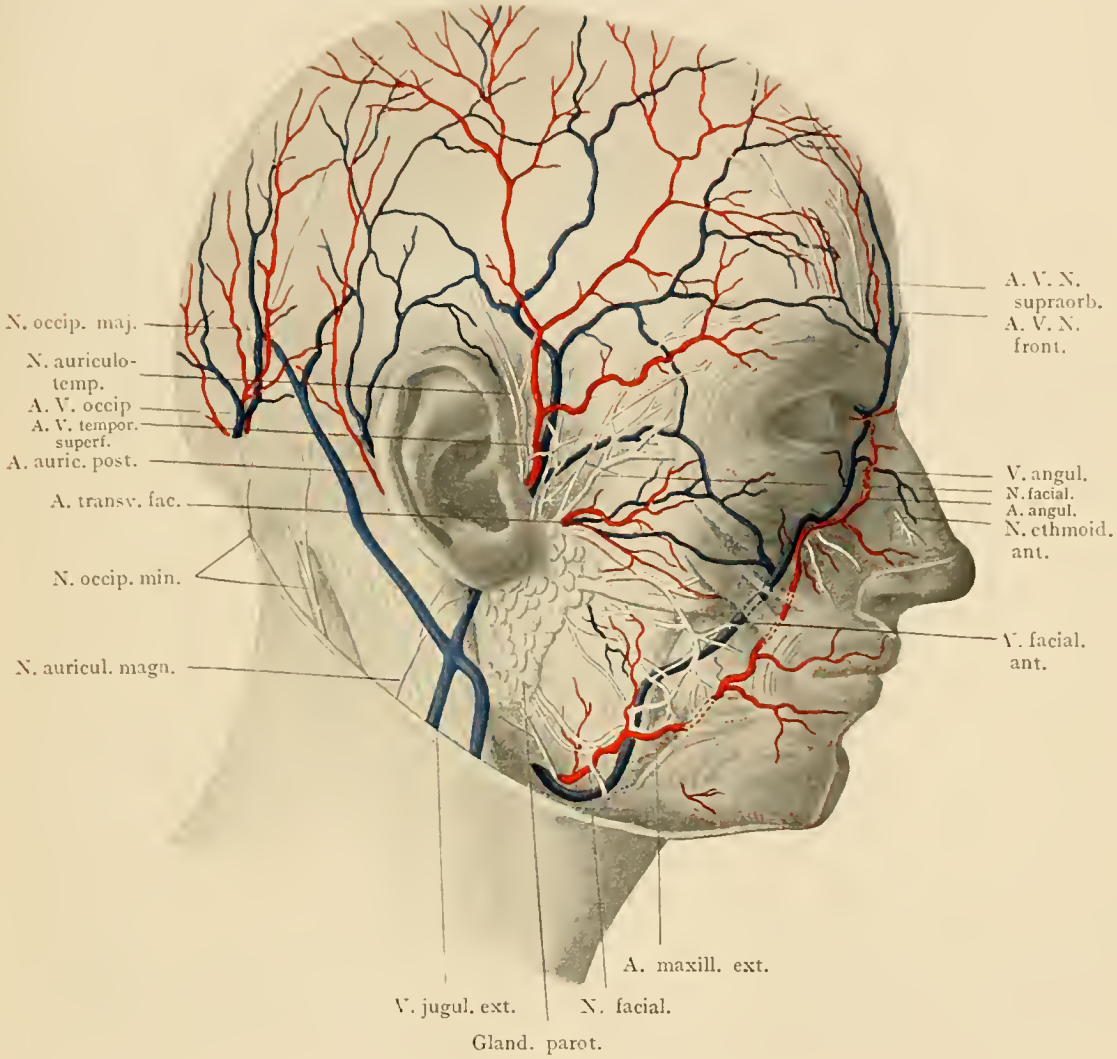

Nerven und Gefäße des Kopfes. Oberflächliche Schichte. ½.

Nervi et vasa capitis.

27

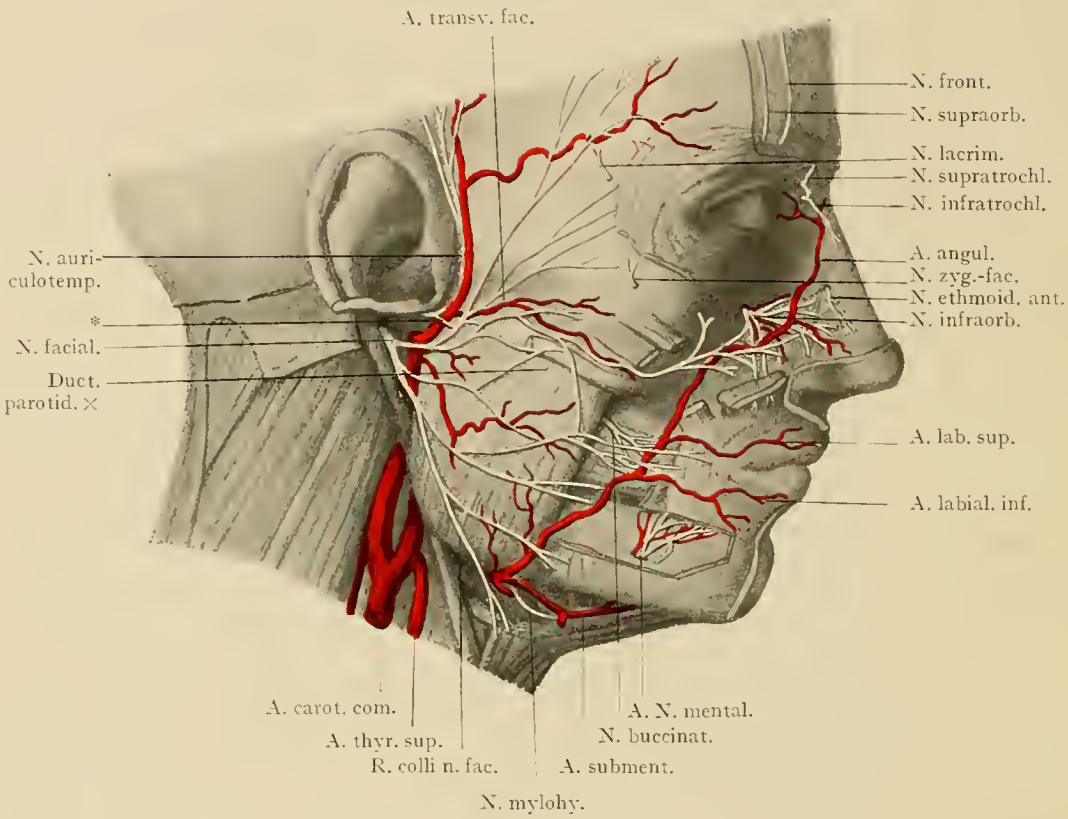

Nerven und Arterien des Gesichtes. Die Ohrspeicheldrüse ist fortgenommen, aus dem M. zygomaticus und der Pars zygomatica des M. quadratus labii superioris sind Stücke herausgeschnitten, die übrigen Teile des letzteren Muskels sind entfernt. Der M. sternocleidomastoideus ist abgeschnitten, ebenso der untere Teil des äußeren Ohres. * Anastomose zwischen N. facialis und auriculotemporalis. ½.

Nervi et arteriae capitis.

28

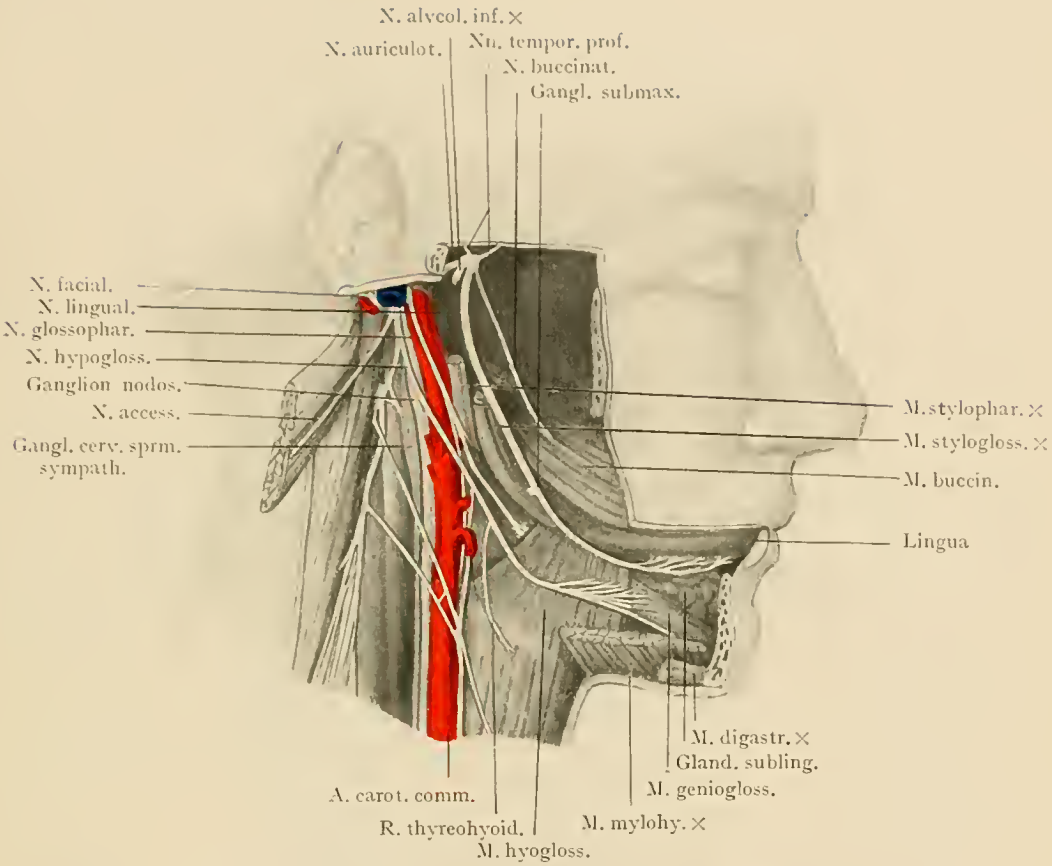

Tiefliegende Nerven von Kopf und Hals. Nervus glossopharyngeus, vagus, sympathicus; Nervus lingualis, hypoglossus, Ansa nervi hypoglossi.

Durch Wegnahme des Jochbeines ist die Tiefe der Fossa infratemporalis freigelegt. Die rechte Unterkieferhälfte ist fortgenommen. Vom M. sternocleidomastoideus ist nur der obere Teil erhalten und zurückgeschlagen. Die beiden Carotiden liegen so zueinander, daß man von der Carotis interna nur wenig sieht. Die sämtlichen Äste der Arteria carotis externa sind abgeschnitten. Von der Vena jugularis interna ist nur das oberste Stückchen stehen geblieben. ½.

Nervi capitis et colli.

29

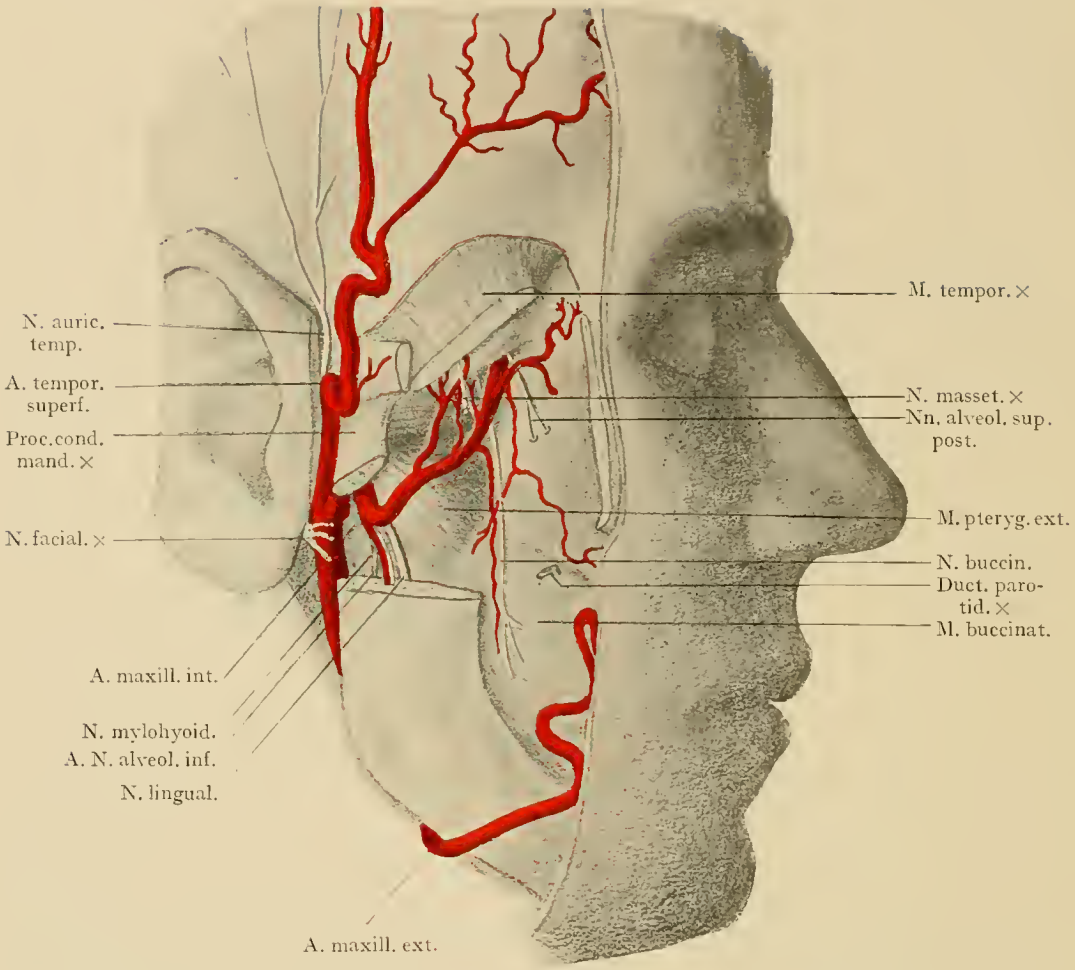

Nerven und Arterien in der Infratemporalgrube. Der Jochbogen und der Unterkiefer sind reseziert. 5/6.

Nervi et vasa capitis.

30

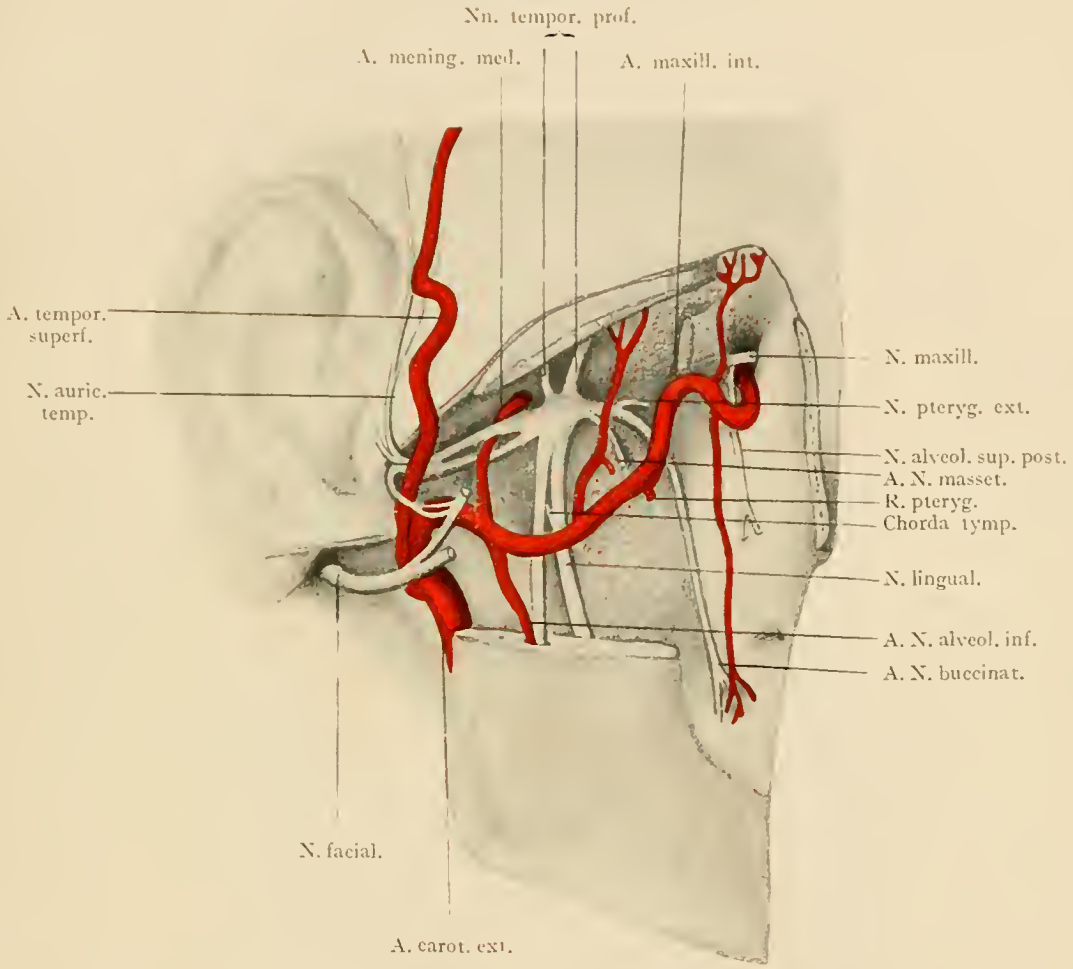

Inhalt der Fossa infratemporalis freigelegt. Verästelung der Arteria maxillaris interna und die Zweige des Nervus mandibularis in der Infratemporalgrube. Die kleinen Arterienzweige: Arteria auricularis profunda und tympanica werden durch die aufsteigende Arteria temporalis superficialis verdeckt. Die Arteriae temporales profundae und die Arteria masseterica entspringen aus einem gemeinsamen Stamm. Nat. Gr.

Nervi et arteriae capitis.

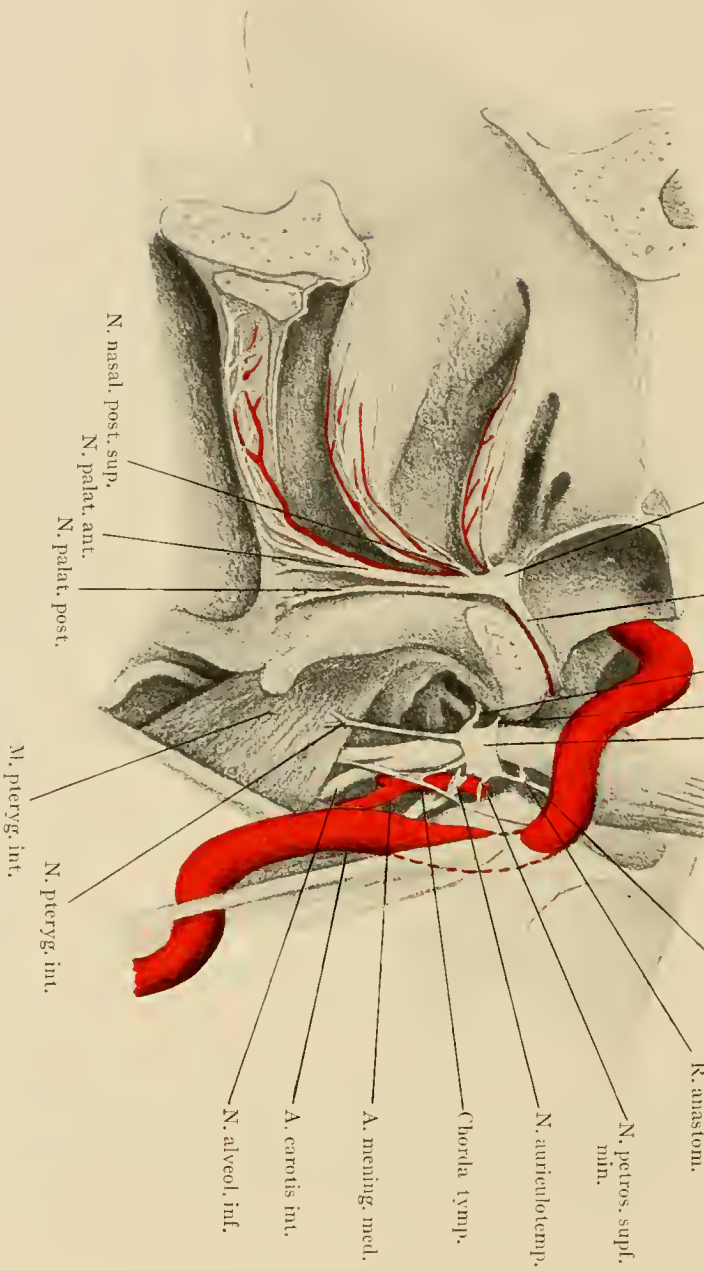

Ganglion sphenopalatinum und Ganglion oticum mit ihren Ästen. Nat. Gr.

Nervi et arteriae capitis.

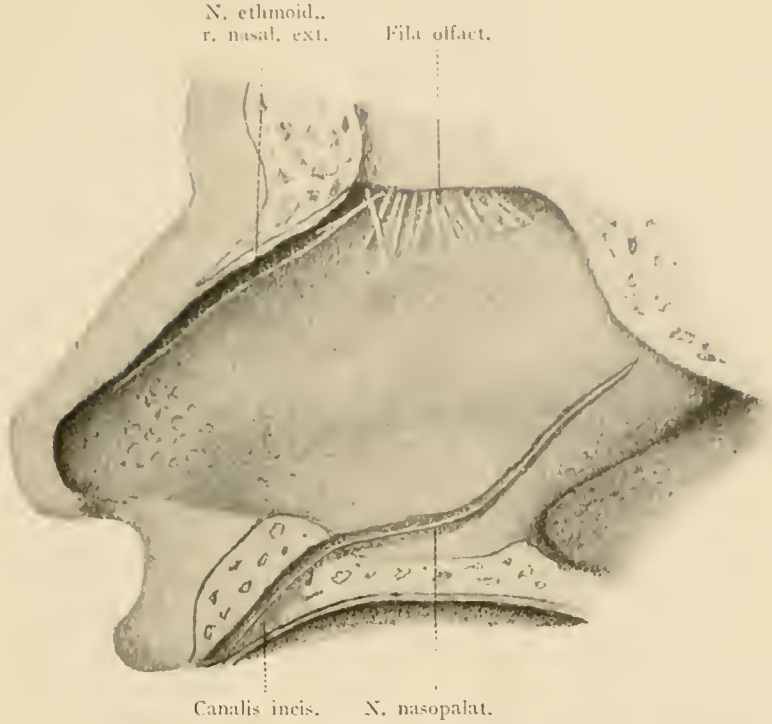

32

Nasenscheidewand. Fila olfactoria, Ramus nasalis anterior, Nervus nasopalatinus. Nat. Gr.

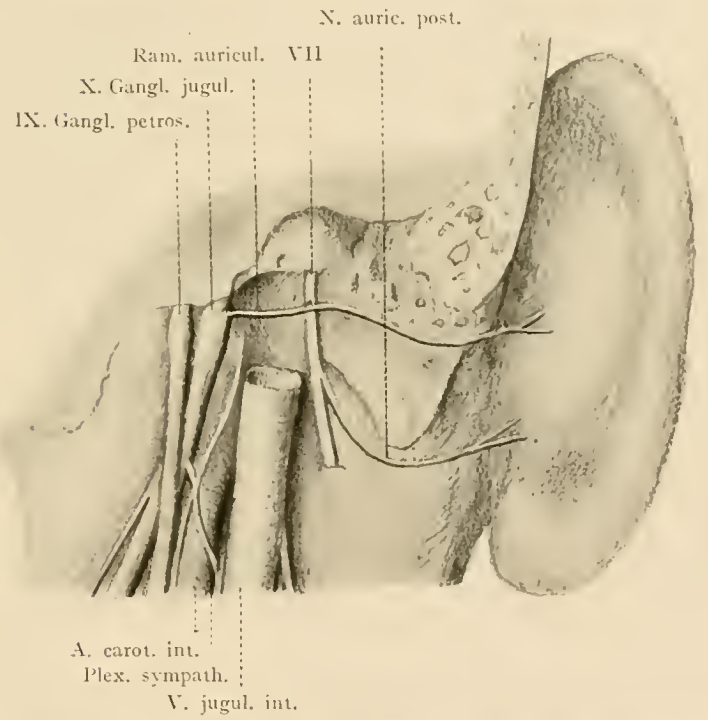

33

Schläfenbein aufgemeisselt, Nervus facialis freigelegt. Ramus auricularis nervi vagi. Nervus auricularis posterior nervi facialis. VII Nervus facialis, IX Nervus glossopharyngeus, X Nervus vagus. Nat. Gr.

Nervi capitis.

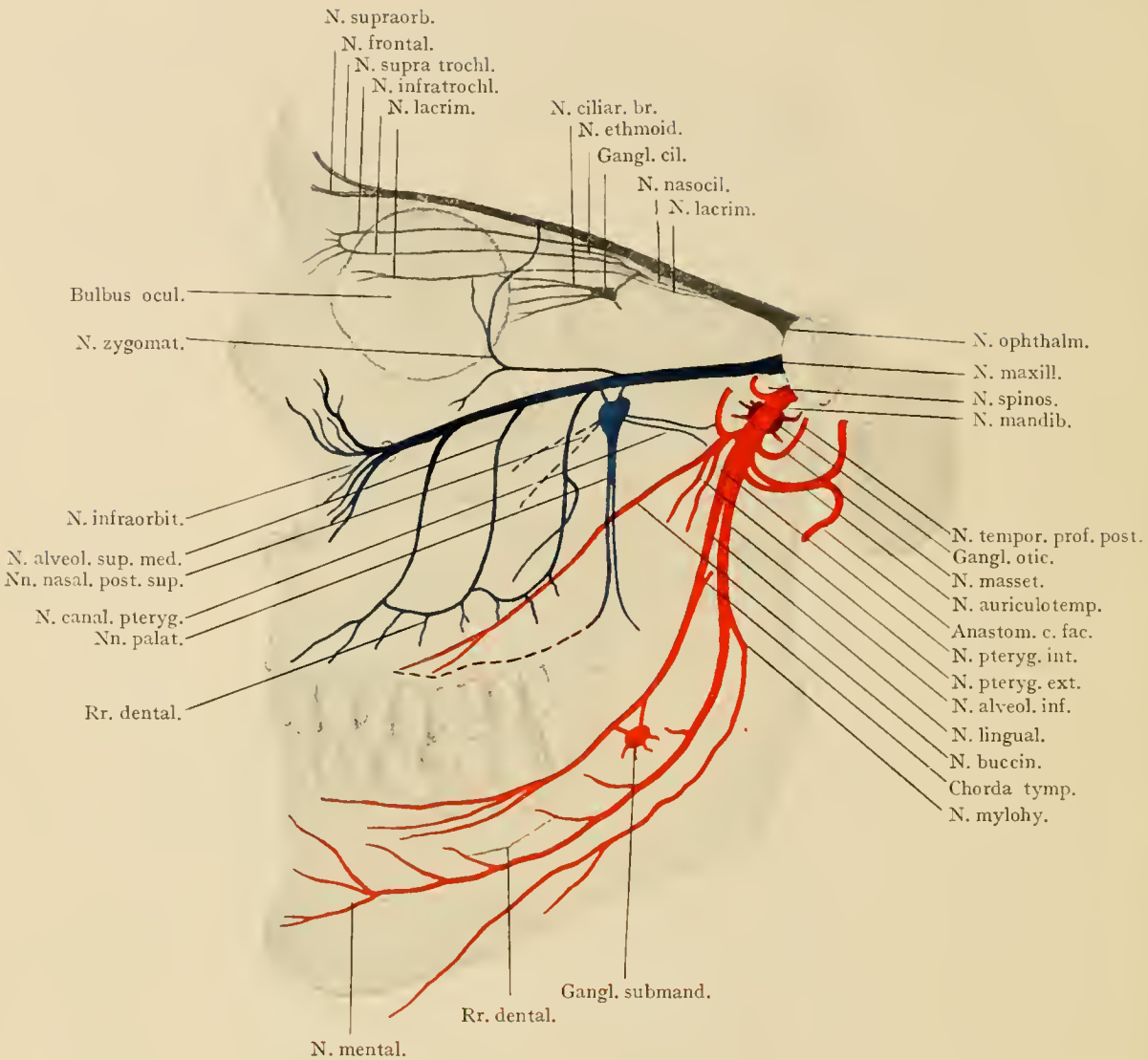

Schematische Darstellung der Verzweigungen des Nervus trigeminus. Die Verzweigungen des ersten Astes (Nervus ophthalmicus) schwarz, die des zweiten Astes (Nervus maxillaris) blau, die des dritten (Nervus mandibularis) rot.

Nervus trigeminus.

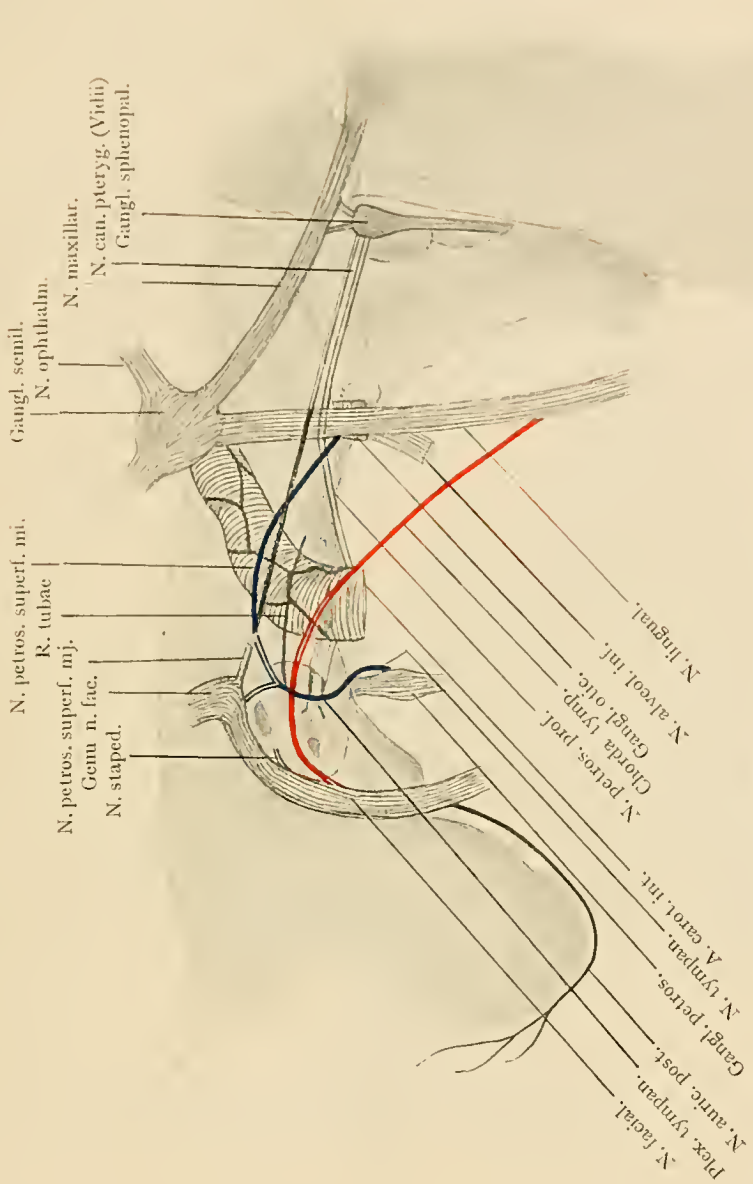

35

Schematische Darstellung der Verbindungen zwischen Trigeminus, Facialis und Glossopharyngeus. Die durch Knochenkanälchen verlaufenden Nerven sind mit Konturlinien angedeutet. Chorda tympani rot, Plexus tympanicus blau. Der Strich, welcher den Plexus tympanicus bezeichnet, führt an die Stelle, an welcher der Nervus caroticus inferior abgeht, oder ihm der Nervus caroticotympanicus superior. (Mit Benützung Henlescher Figuren.)

Nervi capitis, anastomoses.

36

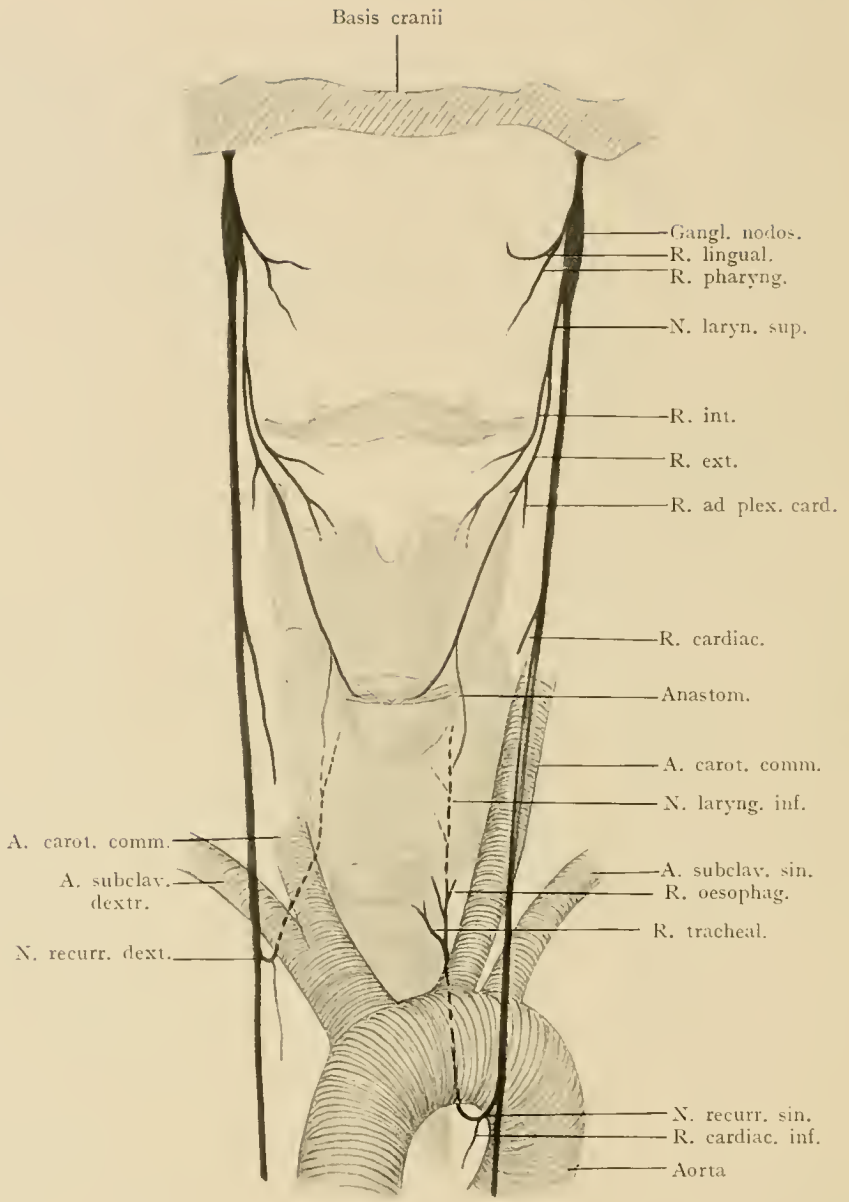

Schematische Darstellung des Halsteiles des Nervus vagus. Nervus recurrens.

Nervus vagus.

37

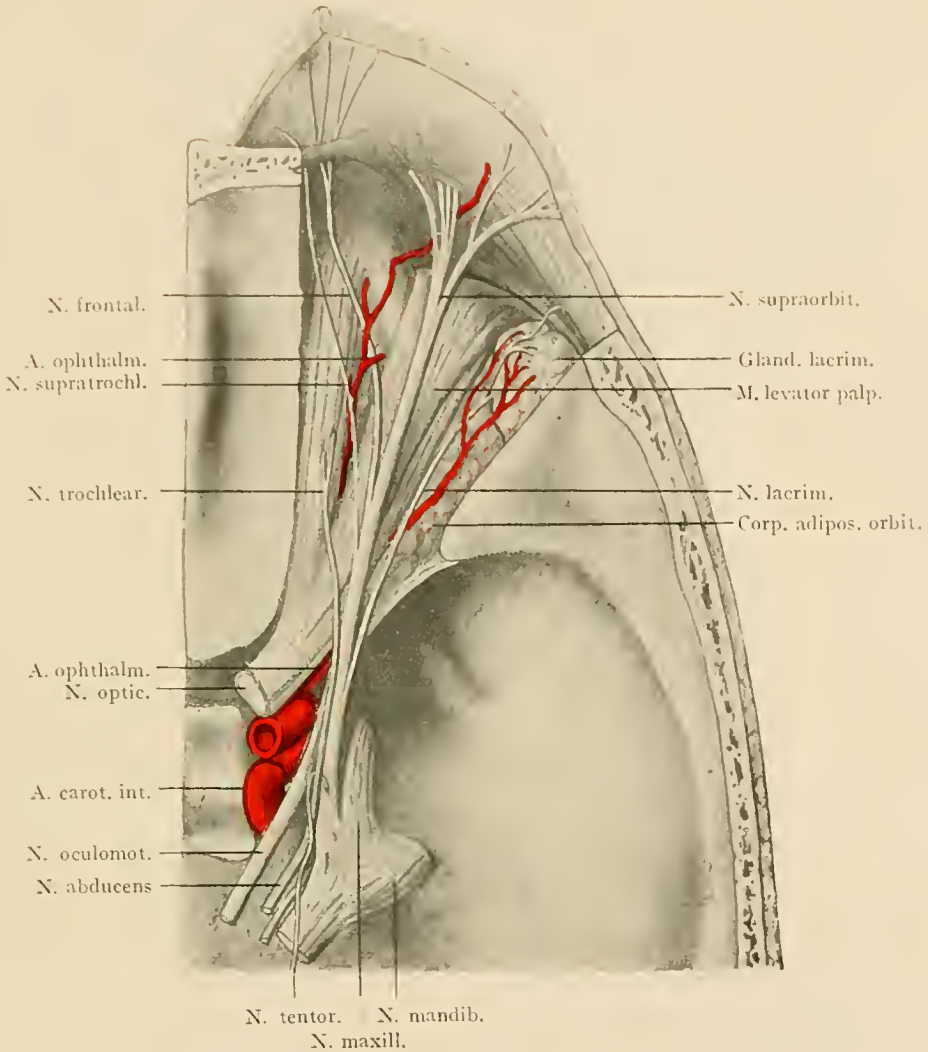

Augenhöhle durch Fortnahme des Daches eröffnet. Die oberflächliche Schicht des Corpus adiposum orbitae bis zum M. levator palpebrae ist entfernt.
Nerven und Arterien der ersten Schichte. Nat. Gr.

Orbita, Nervi et Vasa.

38

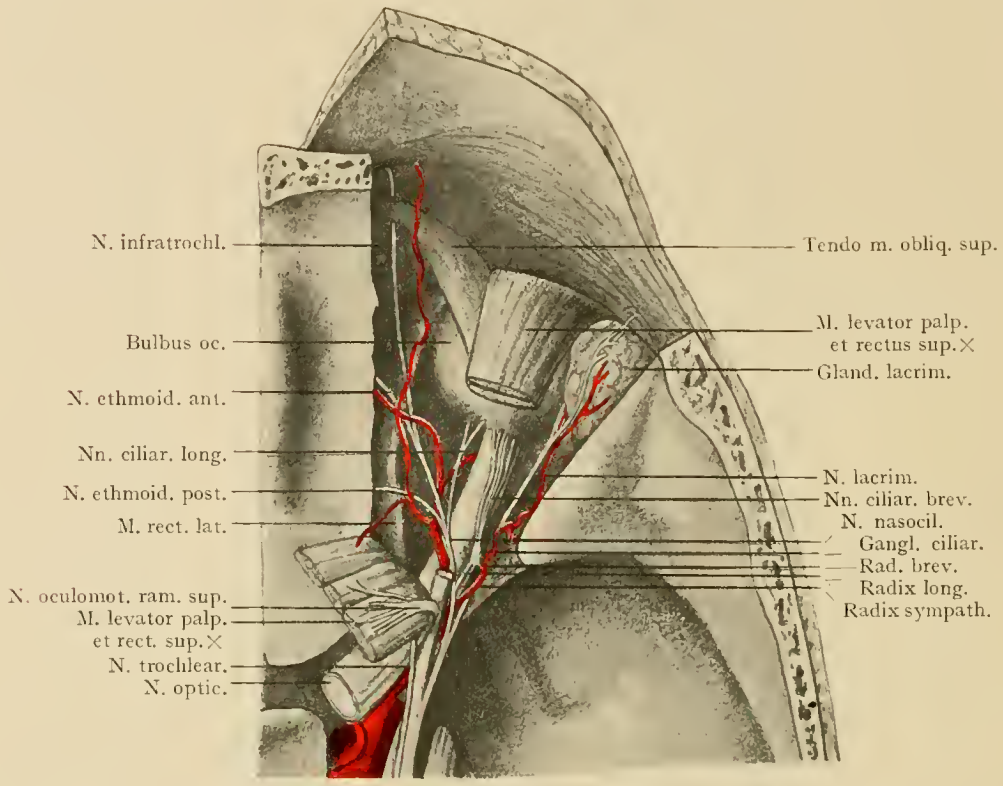

Präparat der Fig. 37. Die Mm. levator palpebrae und rectus superior sind durchschnitten und ihr hinterer Teil ist rückwärts umgelegt. Vom M. obliquus superior ist nur die Sehne stehen geblieben. Nerven und Arterien der zweiten Schicht. Ganglion ciliare mit seinen Wurzeln und Ästen. Nervus nasociliaris und lacrimalis. Nat. Gr.

Orbita, Nervi et Vasa.

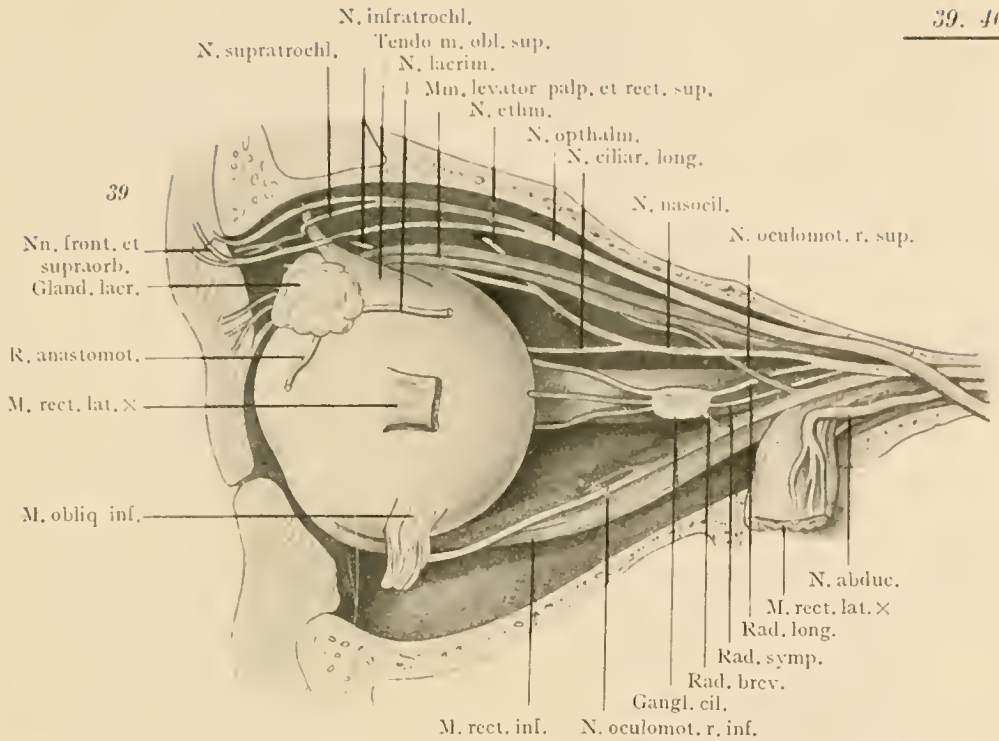

Halbschematische Darstellung der Nerven in der Orbita (1,5 Vergr.). Orbita von der lateralen Seite her eröffnet. Ramus anastomoticus ist der Verbindungsast des abgeschnittenen Nervus lacrimalis zum Ramus temporalis des Nervus orbitalis (M.).

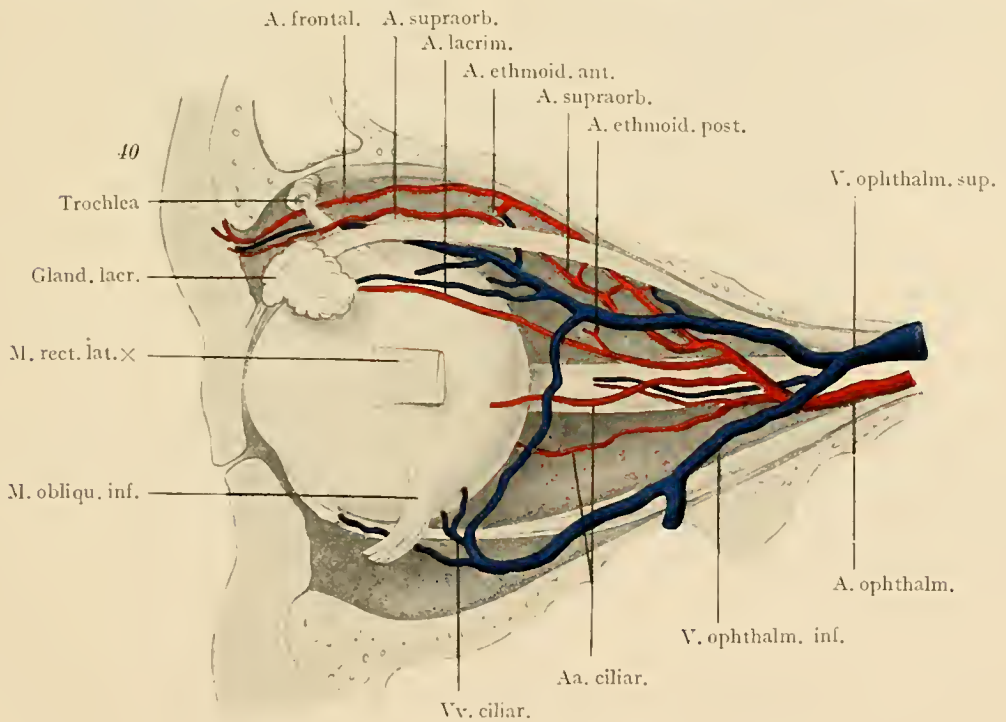

Halbschematische Darstellung der Blutgefäße der Orbita (M.).

Orbita, Nervi et vasa.

41

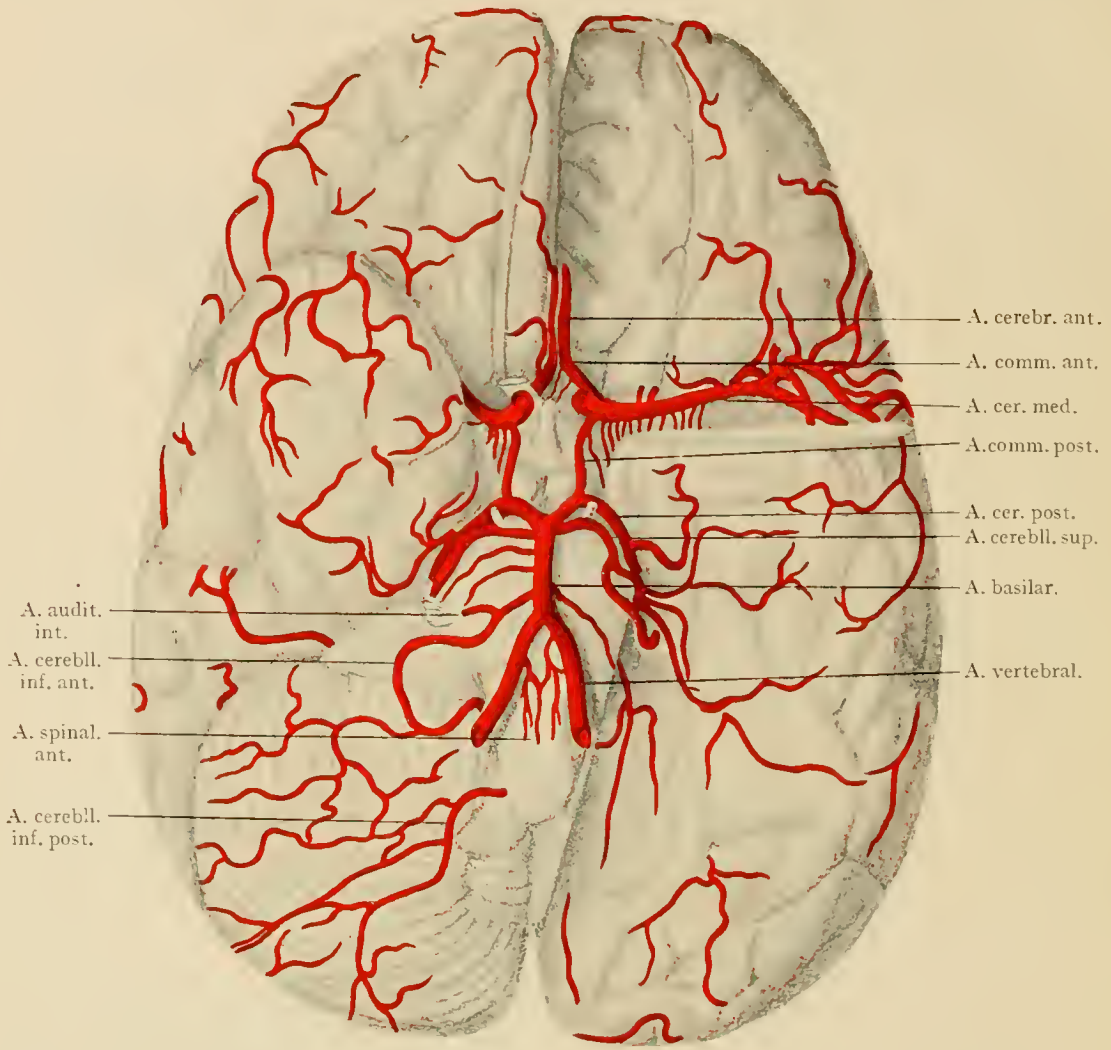

Die Arterien der Hirnbasis. Der vordere Teil des linken Temporallappens des Großhirns ist abgeschnitten, um die Arteria cerebri media freizulegen, vom linken Stirnlappen ist ein Teil entfernt, um die Arteria cerebri anterior sichtbar zu machen. Ebenso ist die linke Kleinhirnhemisphäre weggenommen, um die Basis des Occipitallappens überblicken zu können. Die Arteria auditiva interna entspringt aus der Arteria cerebelli inferior anterior. Die Arteria cerebelli inferior posterior entspringt so weit hinten aus der Arteria vertebralis, daß ihr Anfang abgeschnitten ist. $^3/_4$.

Arteriae cerebri.

42

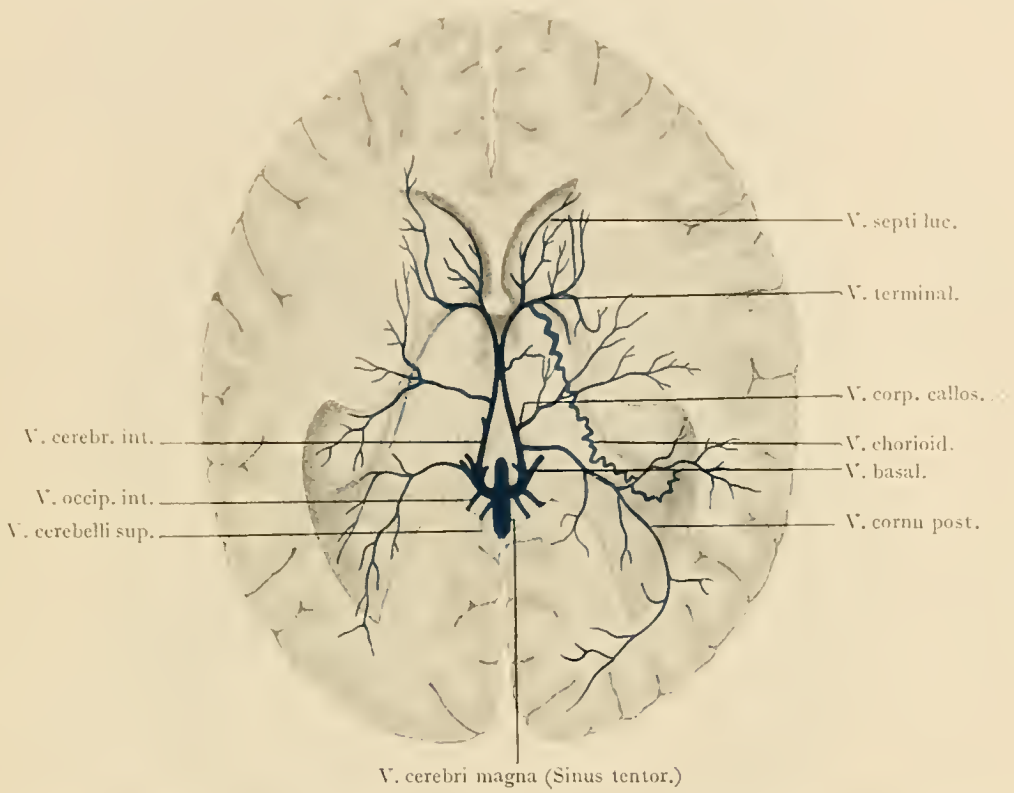

System der mittleren Gehirnvenen. Links ist die in der Stria terminalis verlaufende Vena ventriculi lateralis dargestellt, rechts die Vena chorioidea.
(M. Mit Benutzung einer Figur von Browning). 5/8.

Venae cerebri.

43

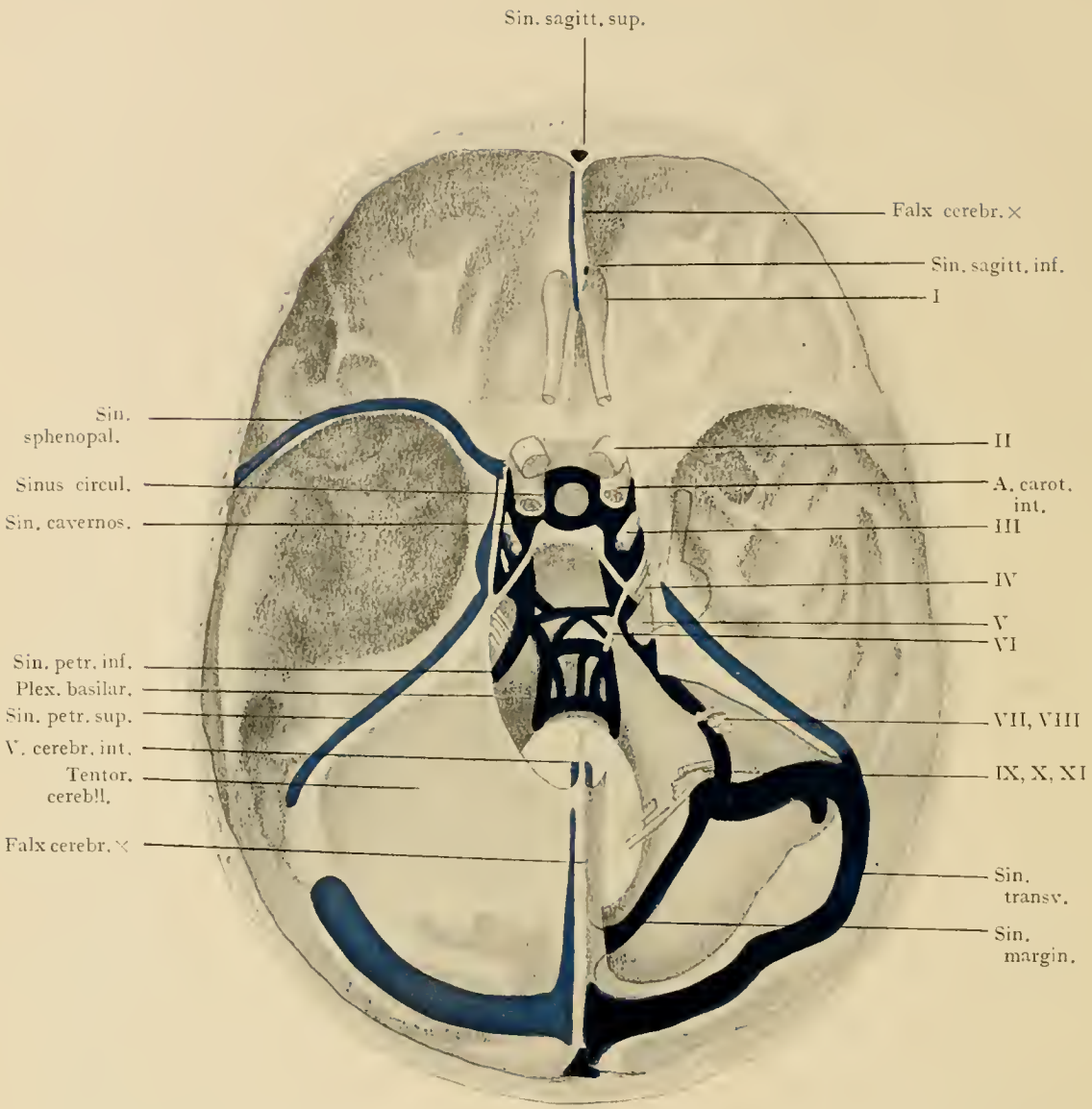

Die Blutleiter der harten Gehirnhaut. Die rechte Hälfte des Tentorium cerebelli ist abgeschnitten, um die Blutleiter der hinteren Schädelgrube sichtbar zu machen. Die Gehirnnerven sind mit römischen Ziffern bezeichnet (M.). $^3/_4$.

Sinus durae matris.

44

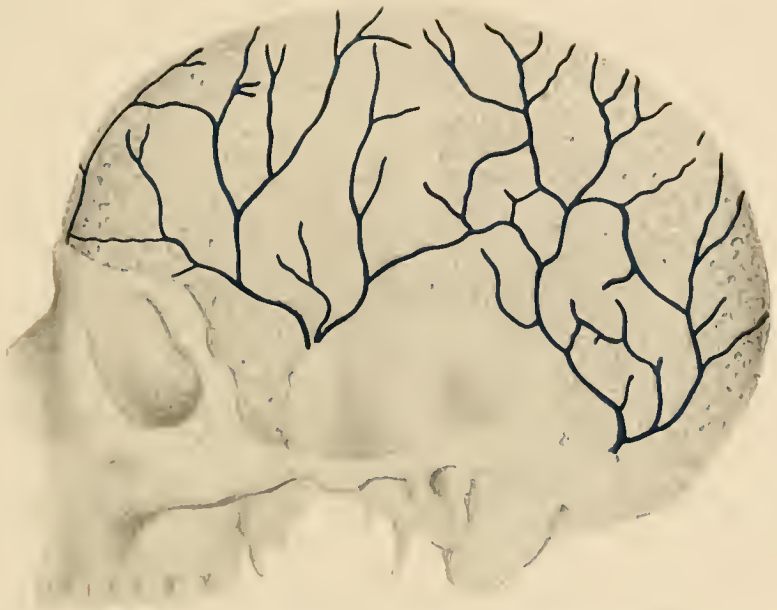

Die Lamina externa des Schädels ist abgefeilt. Venae diploicae (Breschet).

45

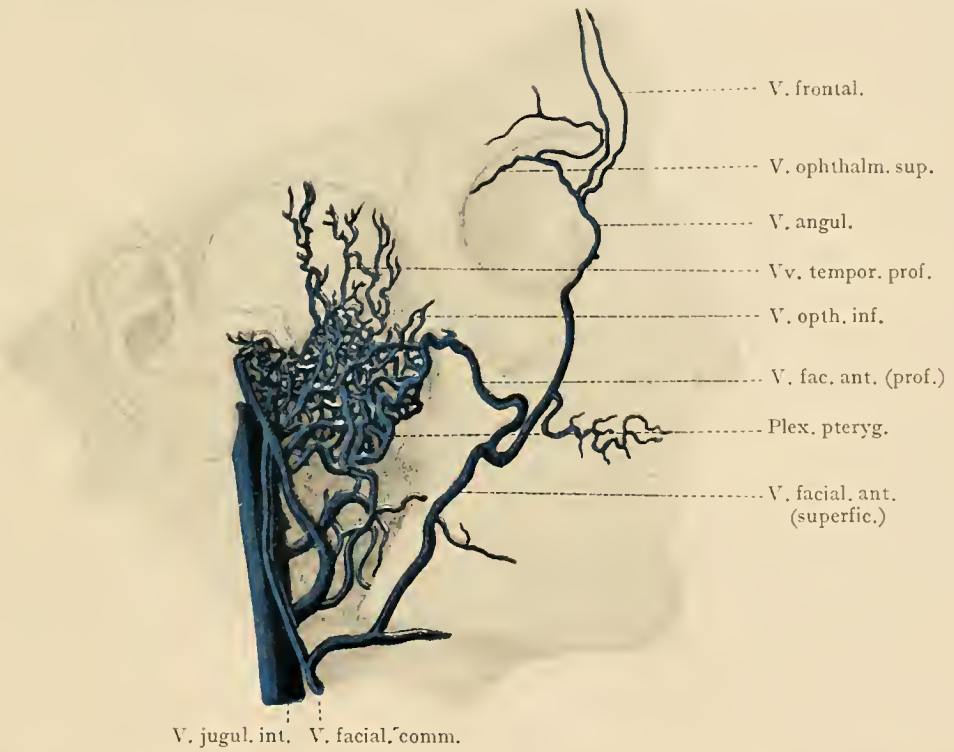

Der Jochbogen und die rechte Seitenhälfte des Unterkiefers mit den an ihn angehefteten Weichteilen ist entfernt, die Augenhöhle ist entleert. Plexus pterygoideus.

Venae capitis.

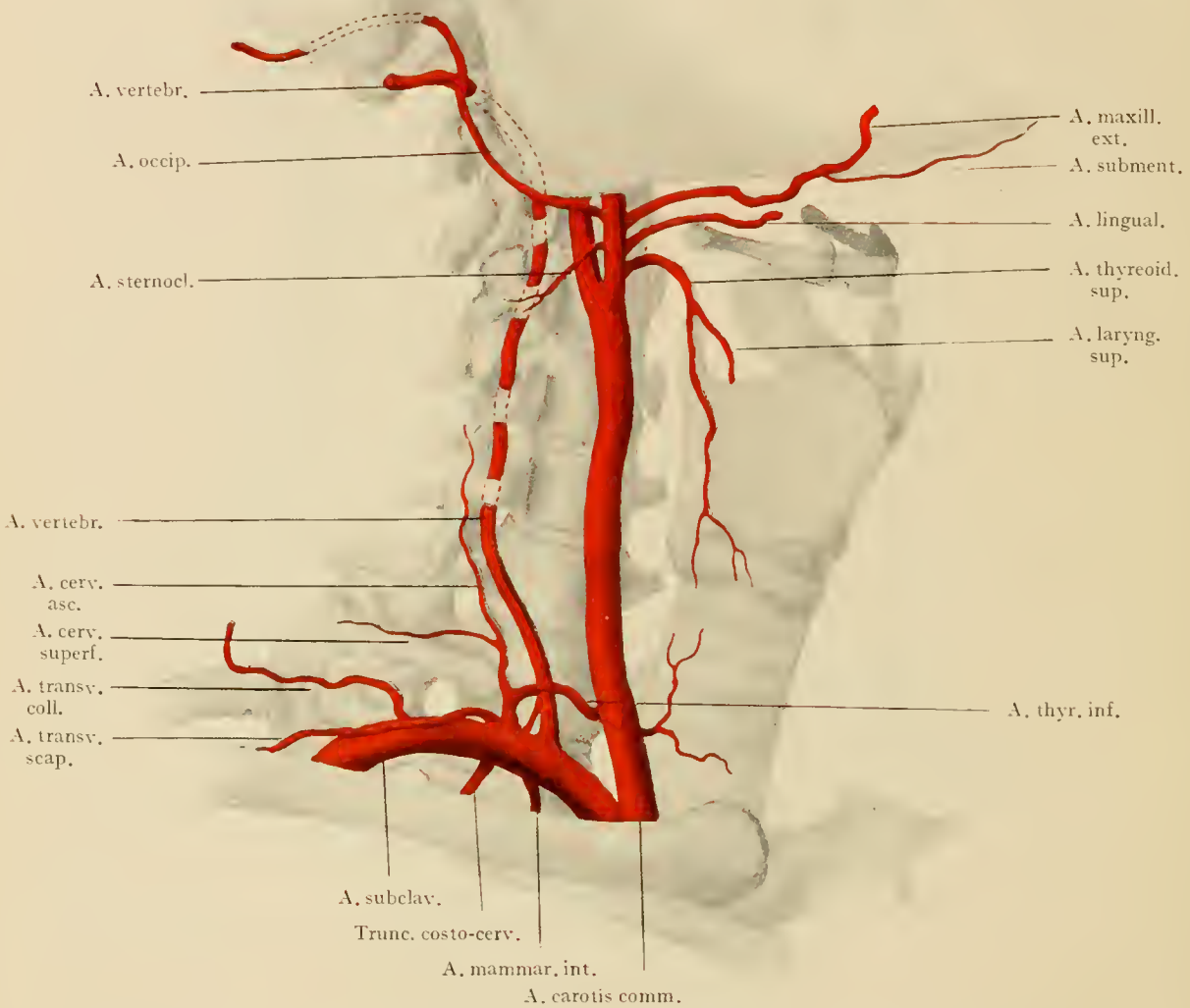

Schema der Arterien des Halses. Die Skeletteile: Wirbelsäule, Zungenbein, Kehlkopf sind eingetragen.

Arteriae colli.

47

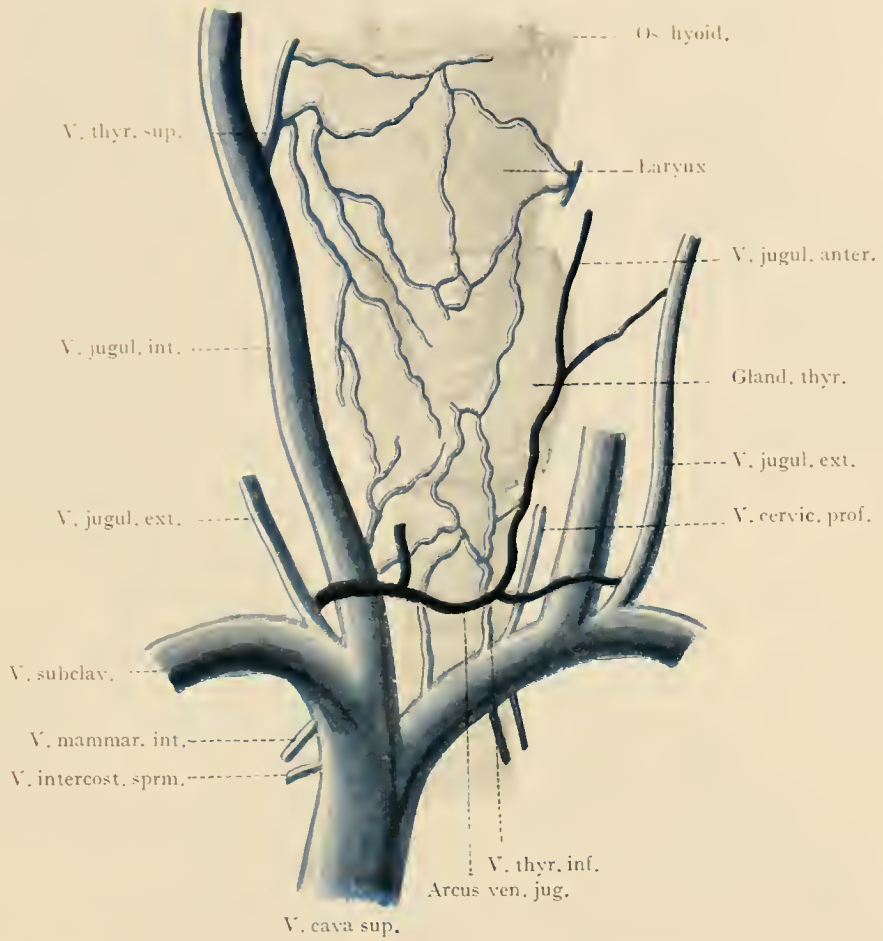

Venae anonymae und ihre Äste, halbschematisch. Venennetze an der Vorderseite des Halses. Die Vena vertebralis ist nicht sichtbar, sie wird von der Vena jugularis interna verdeckt.

Venae colli.

48

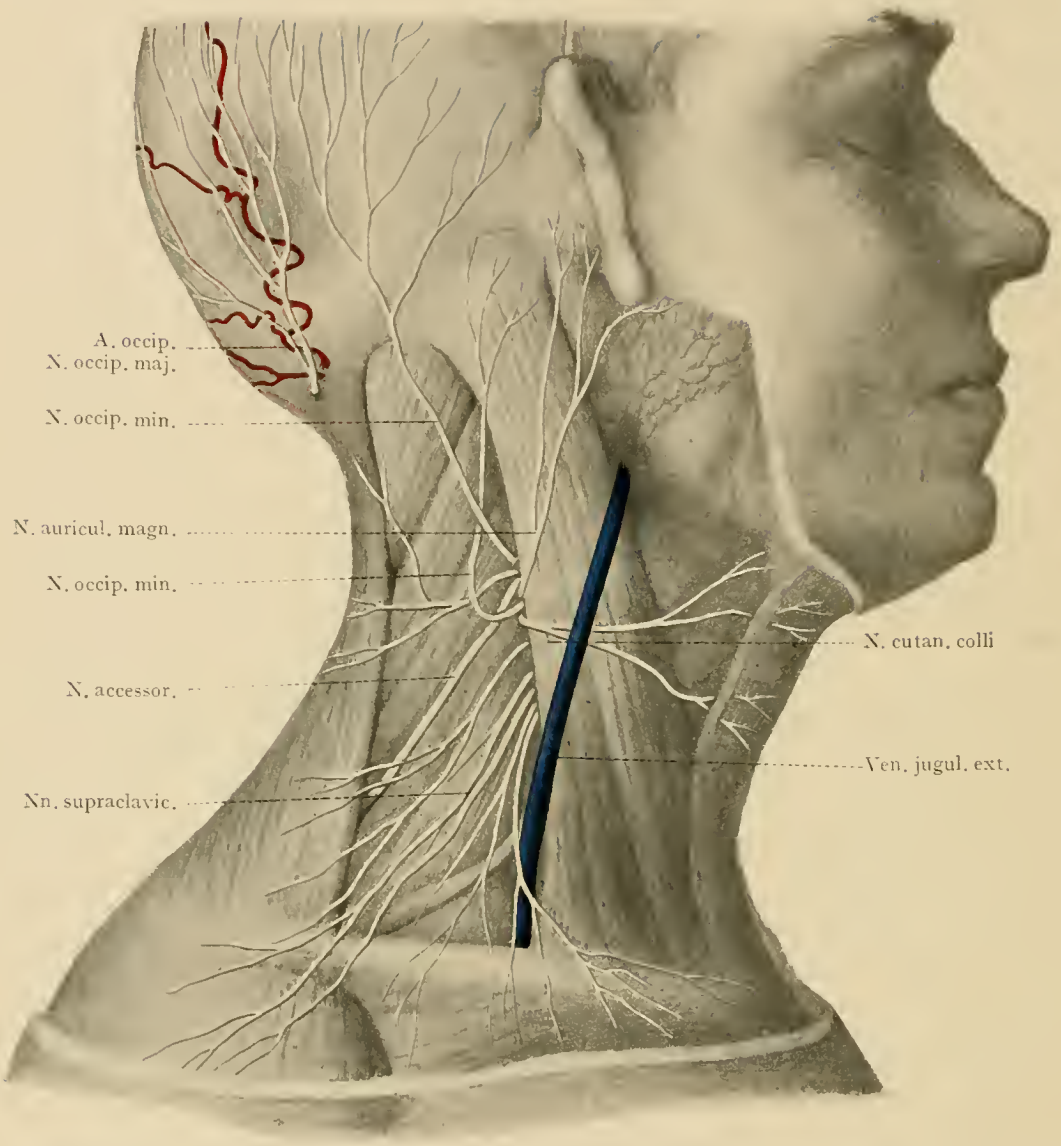

Oberflächliche Halsnerven. Der Nervus occipitalis minor kommt, bereits in zwei Ästen zerfallen, hinter dem M. sternocleidomastoideus hervor.

Nervi colli.

49

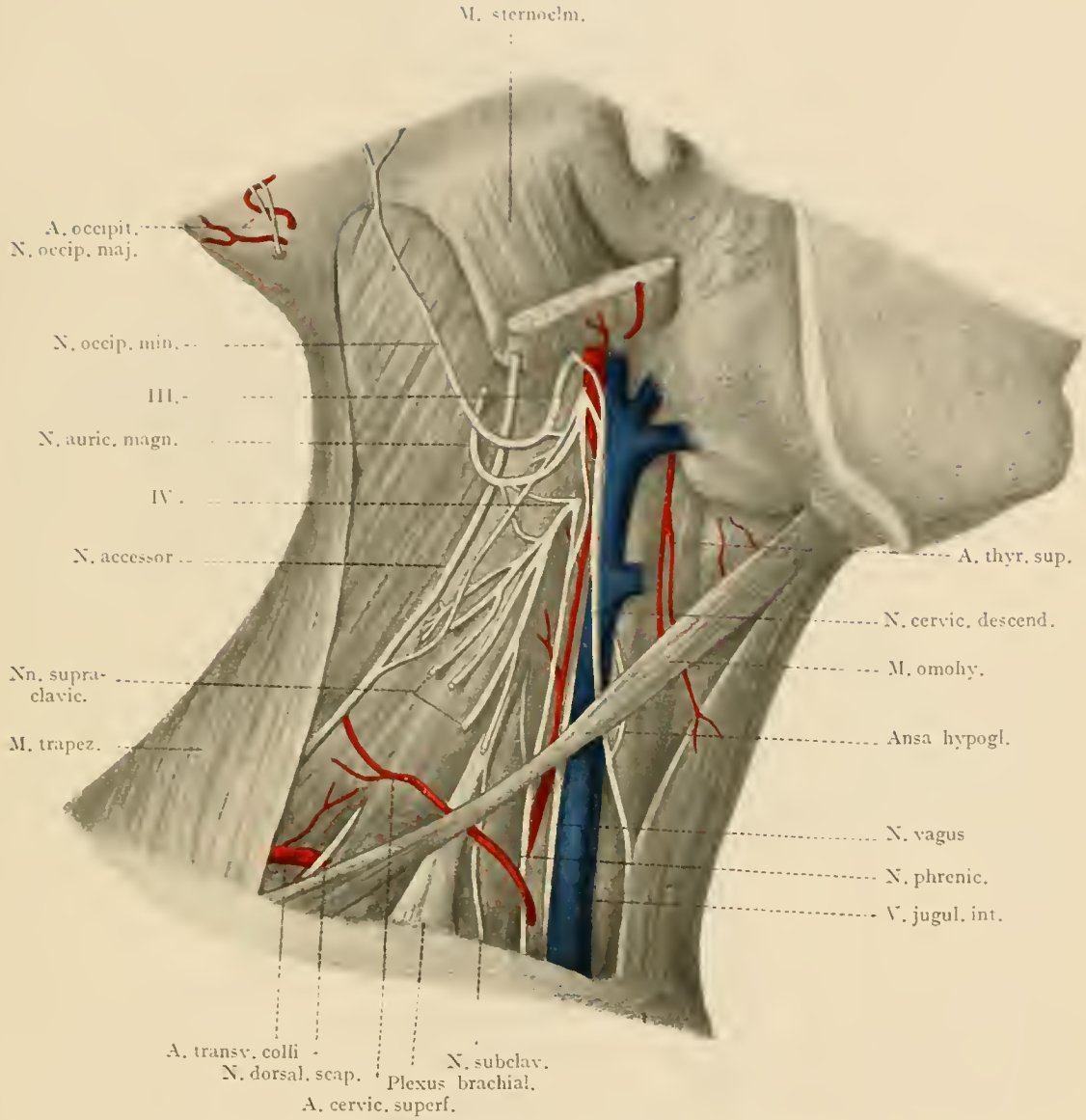

Plexus cervicalis und die von ihm ausgehenden Nerven. III. IV, dritter und vierter Cervicalnerv. Die untere Hälfte des M. sternocleidomastoideus ist entfernt, die obere ist bis zum Durchtritt des Nervus accessorius zurückgeschlagen.

Nervi et Vasa colli.

50

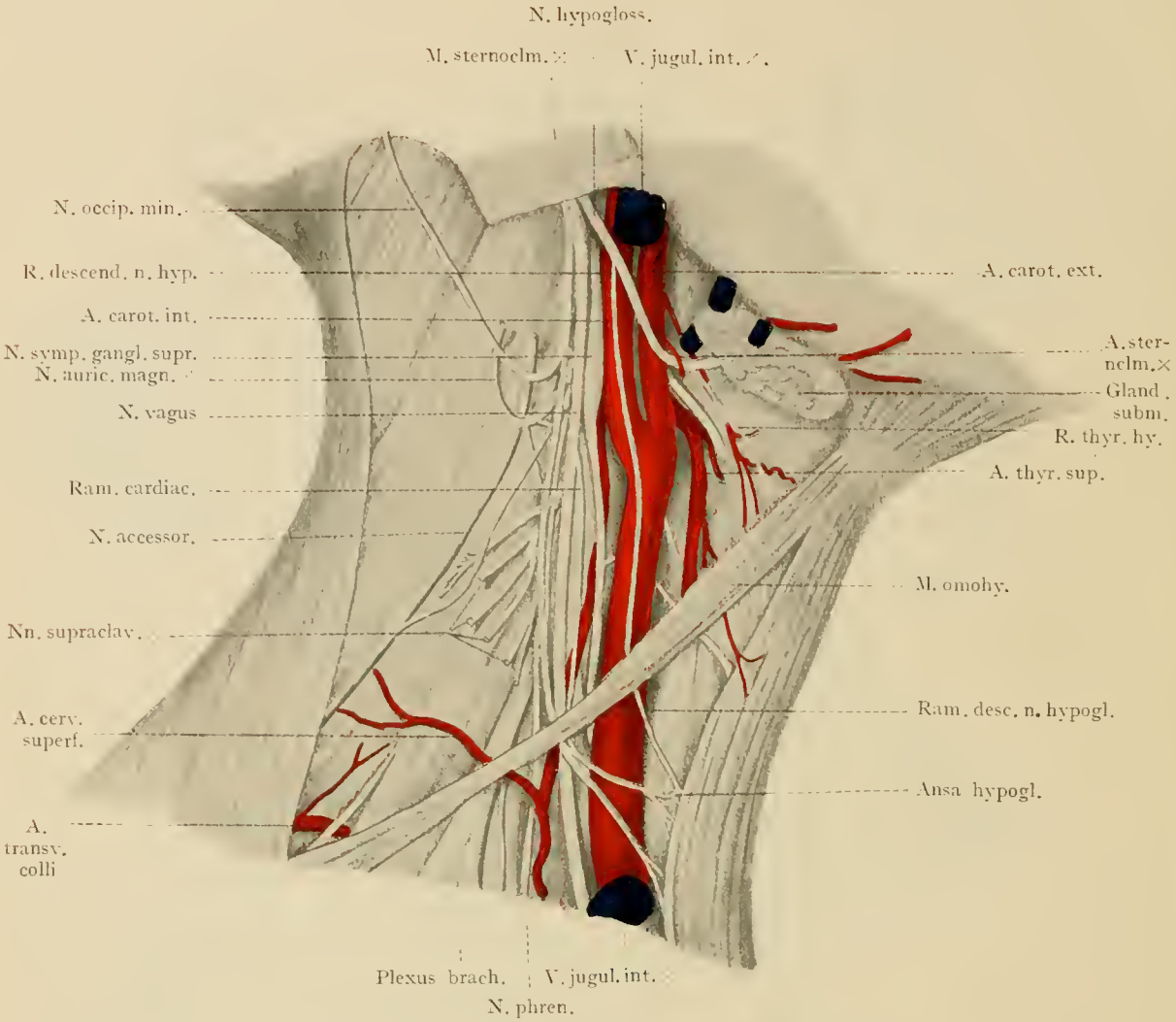

Nerven und Gefäße des Halses, tiefste Schichte. Der M. sternocleidomastoideus und die Venen sind entfernt, um den Plexus cervicalis und die anderen Nerven freizulegen. Der Nervus vagus ist dorsalwärts verzogen, um den Nervus cardiacus und den Grenzstrang des Nervus sympathicus sichtbar zu machen.

Nervi et vasa colli.

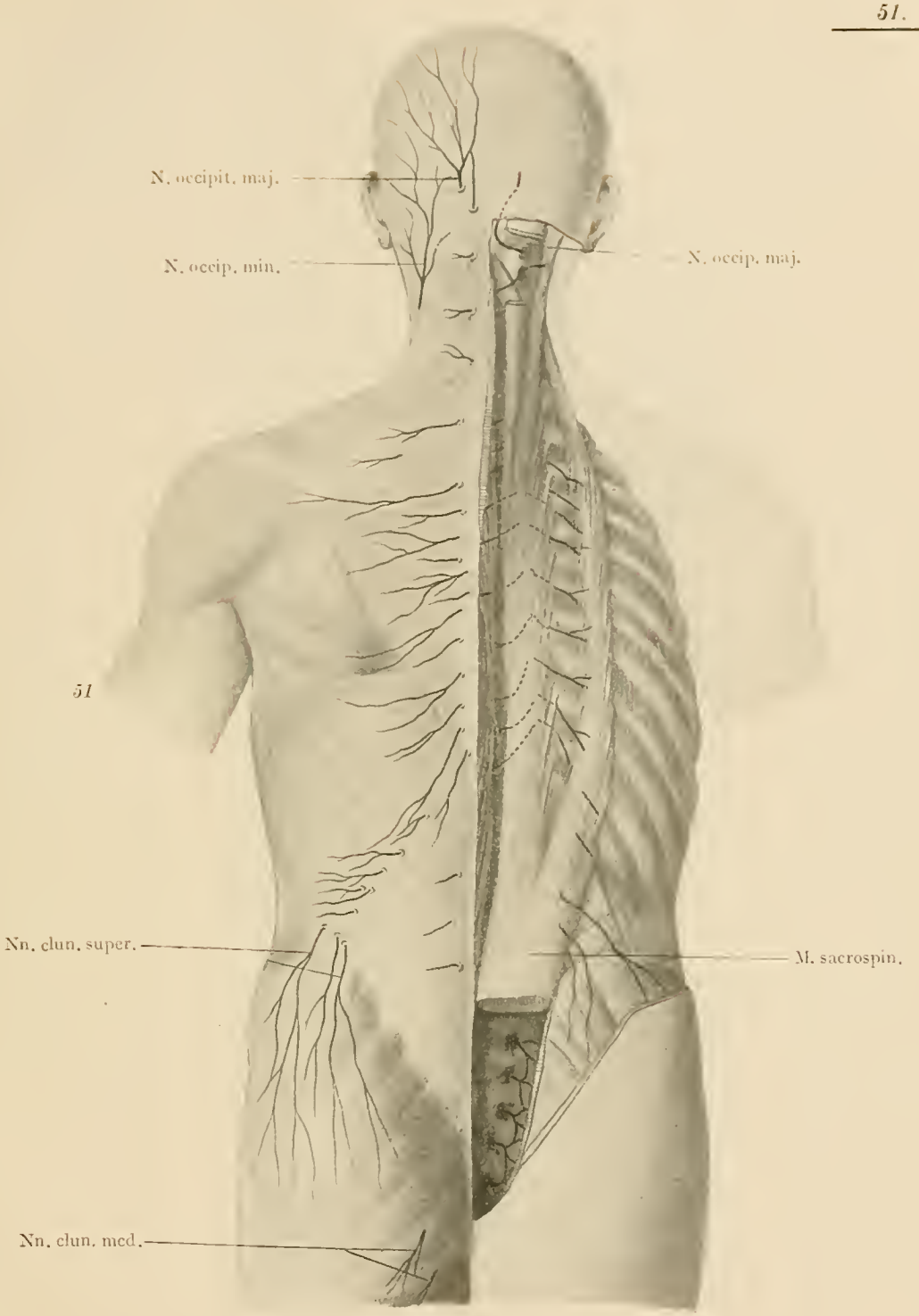

Dorsaläste der Spinalnerven. Links Hautäste, rechts Präparation der Nerven zwischen den Rückenmuskeln.

Dorsum, Nervi.

52.

52

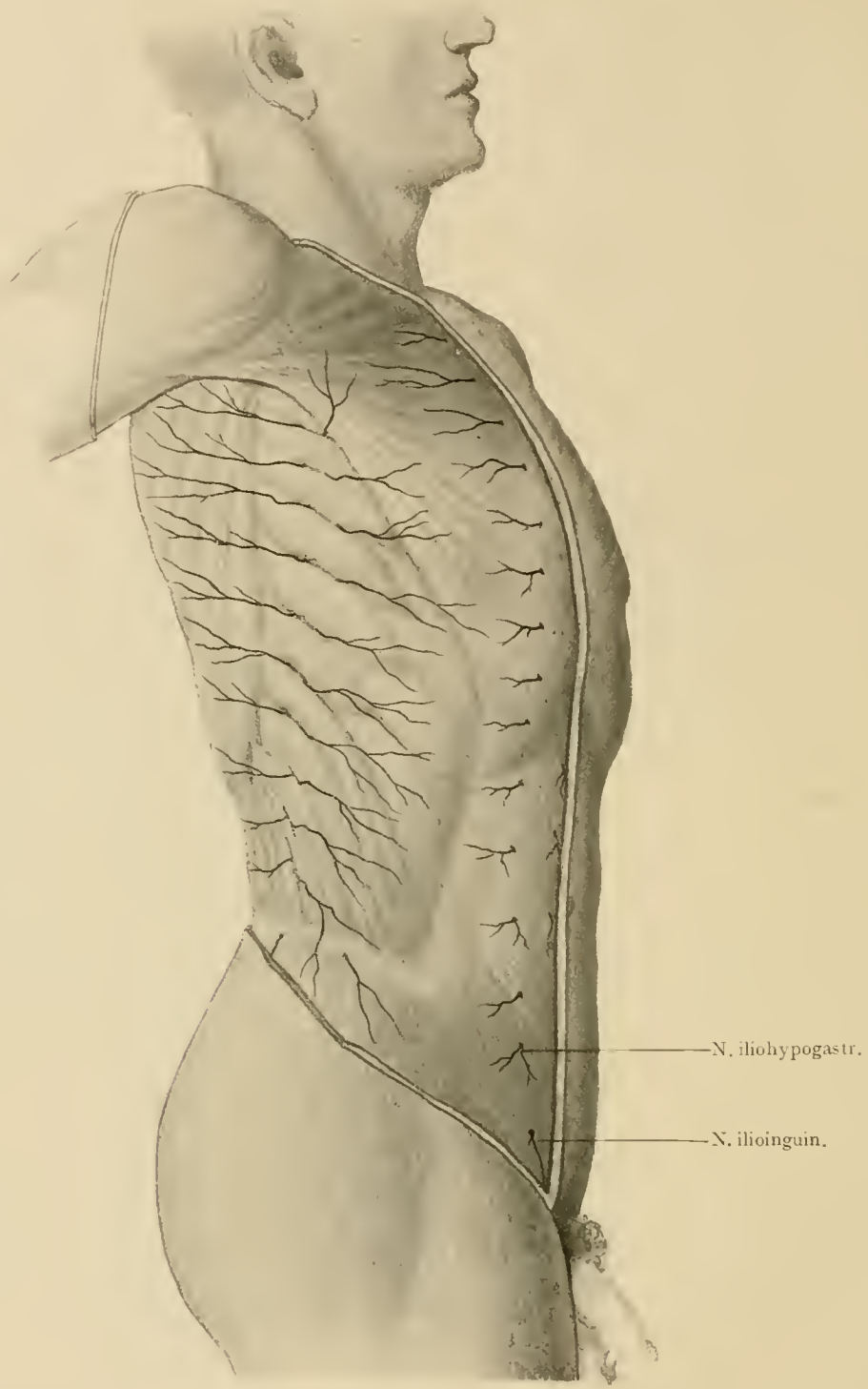

Profilansicht des Rumpfes mit den Rami cutanei anteriores und laterales der Interkostalnerven.

Truncus, Nervi cutanei.

53

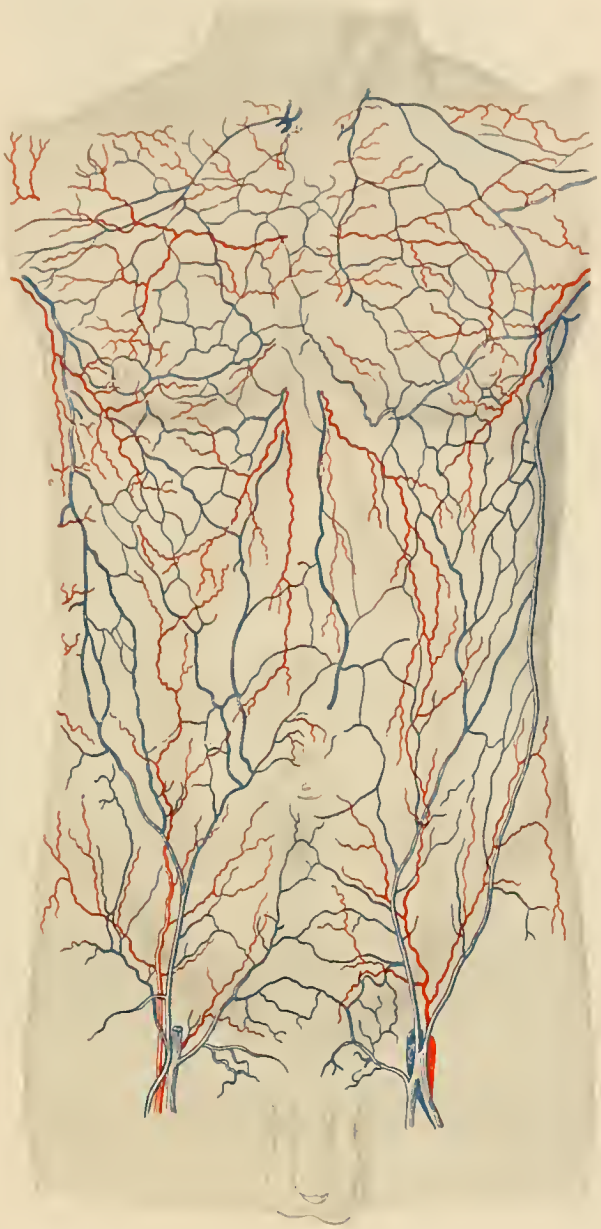

Hautgefäße der Brust- und Bauchwand nach Zeichnungen von Manchot (1889) und Braune (1884).

Truncus, Vasa cutanea.

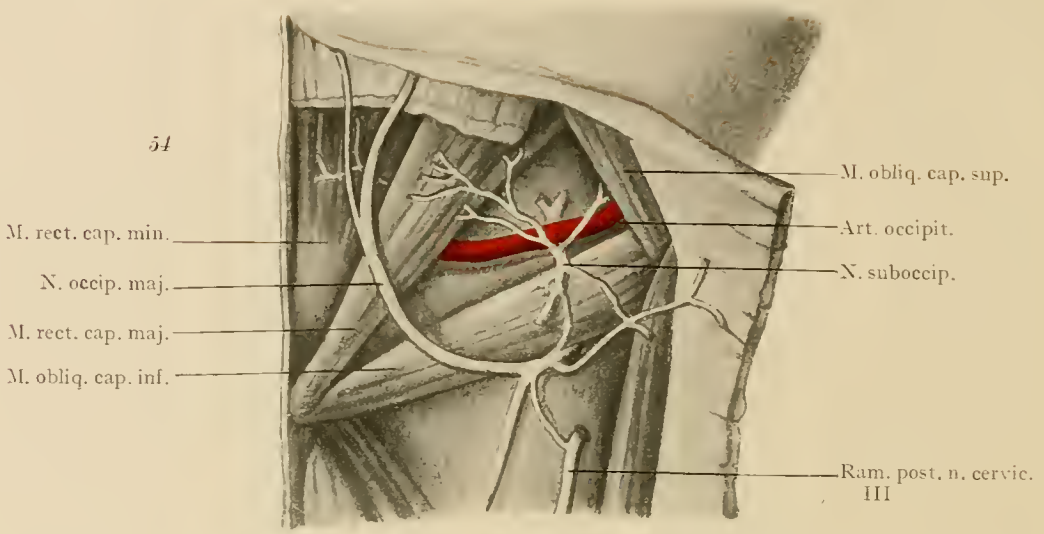

Hintere Äste der drei obersten Halsnerven. Arteria occipitalis. Die langen Rückenmuskeln (M. semispinalis capitis) sind zurückgeschlagen. Die Venenplexus der Gegend sind weggenommen, um die Nerven sichtbar zu machen.

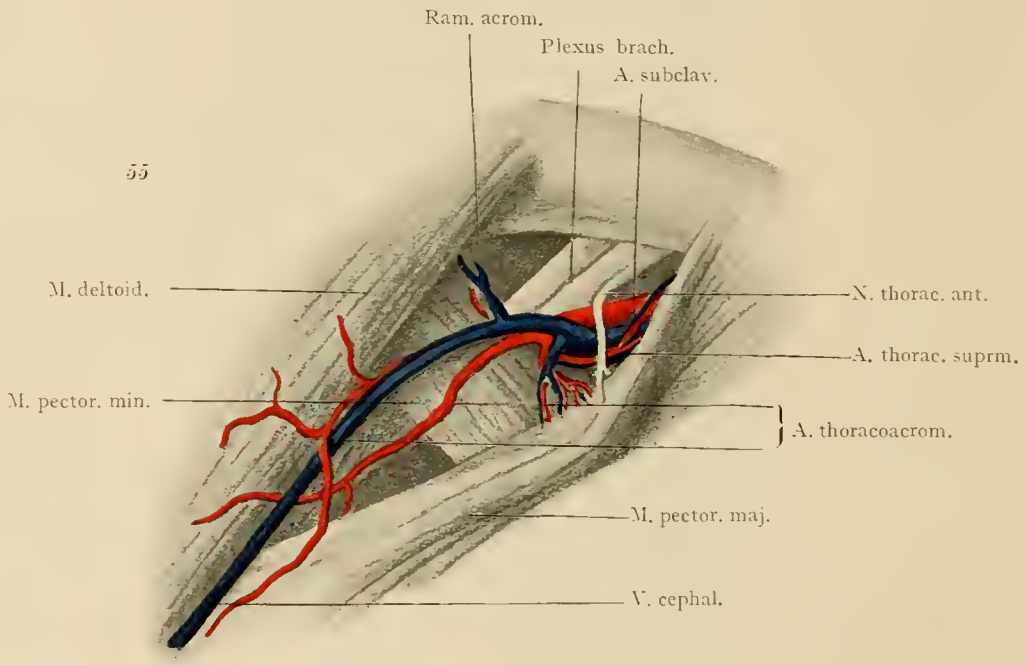

Die Lage der Gefäße und Nerven in der Regio infraclavicularis (Mohrenheimsche Grube). Der M. pectoralis major ist zurückgezogen, um die Teile besser sichtbar werden zu lassen.

Nervus suboccipitalis, Regio infraclavicularis.

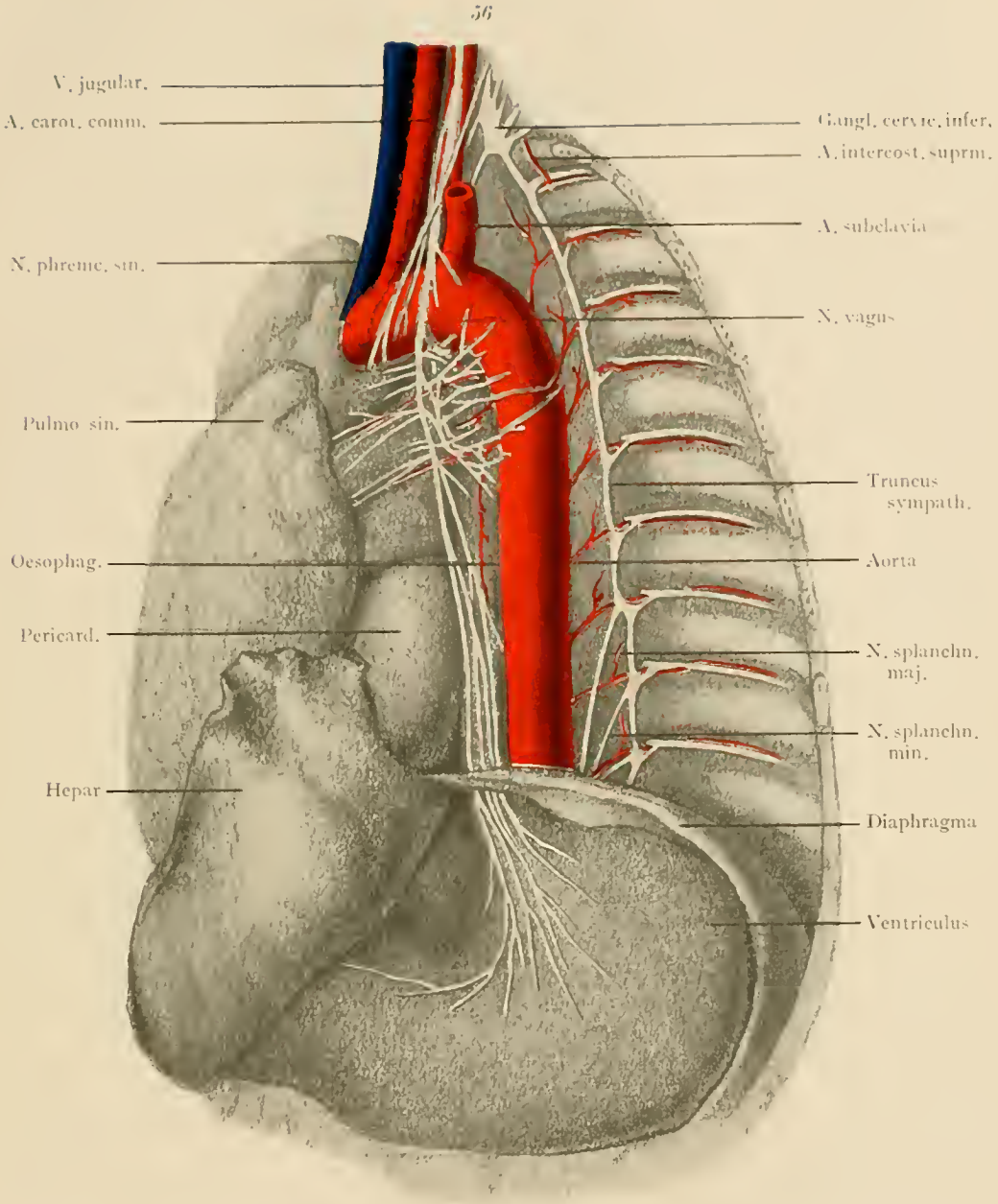

Verlauf des linken Nervus vagus in der Brust- und Bauchhöhle. Die linke Lunge ist nach rechts herübergelegt, wodurch die zu ihrem Hilus ziehenden Gebilde als Wülste sichtbar werden, auf welchen die Äste des Nervus vagus entlanglaufen. Der Herzbeutel ist zum Teil sichtbar. Vor der Aorta descendens läuft die Speiseröhre, begleitet von den Ästen des Nervus vagus herab. Der vordere Teil des Zwerchfelles ist abgeschnitten, der linke Leberlappen ist nach rechts und oben zurückgeschlagen, um den Magen mit seinen Nerven freizulegen. Grenzstrang des Sympathicus mit den Nervi splanchnici.

Thorax et Abdomen, Nervi.

57

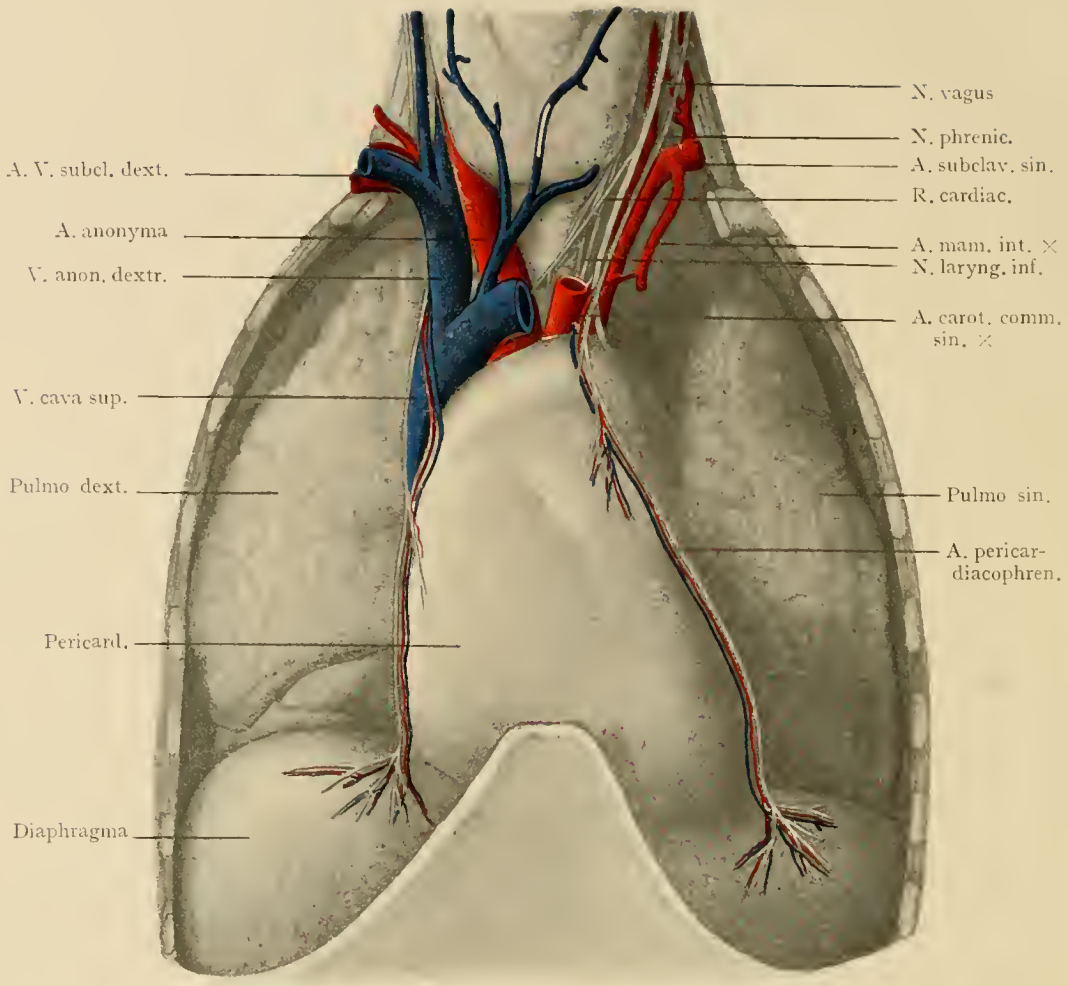

Verlauf des Nervus phrenicus und der Vasa pericardiacophrenica. Die Brusthöhle ist durch Wegnahme des Brustbeines und der Rippen bis zu den Ansätzen des Zwerchfelles eröffnet, der Herzbeutel ist freigelegt; die Lungen sind nach beiden Seiten zurückgesunken. Die Vena anonyma sinistra und ihre Äste sowie die Arteria carotis sinistra sind abgeschnitten, wodurch der Verlauf der Nerven bei ihrem Eintritt in die Brusthöhle sichtbar wird. Die am Hals aufsteigenden Äste der Arteria subclavia sind die Arteria vertebralis und cervicalis adscendens.

Thorax, Nervi et Vasa.

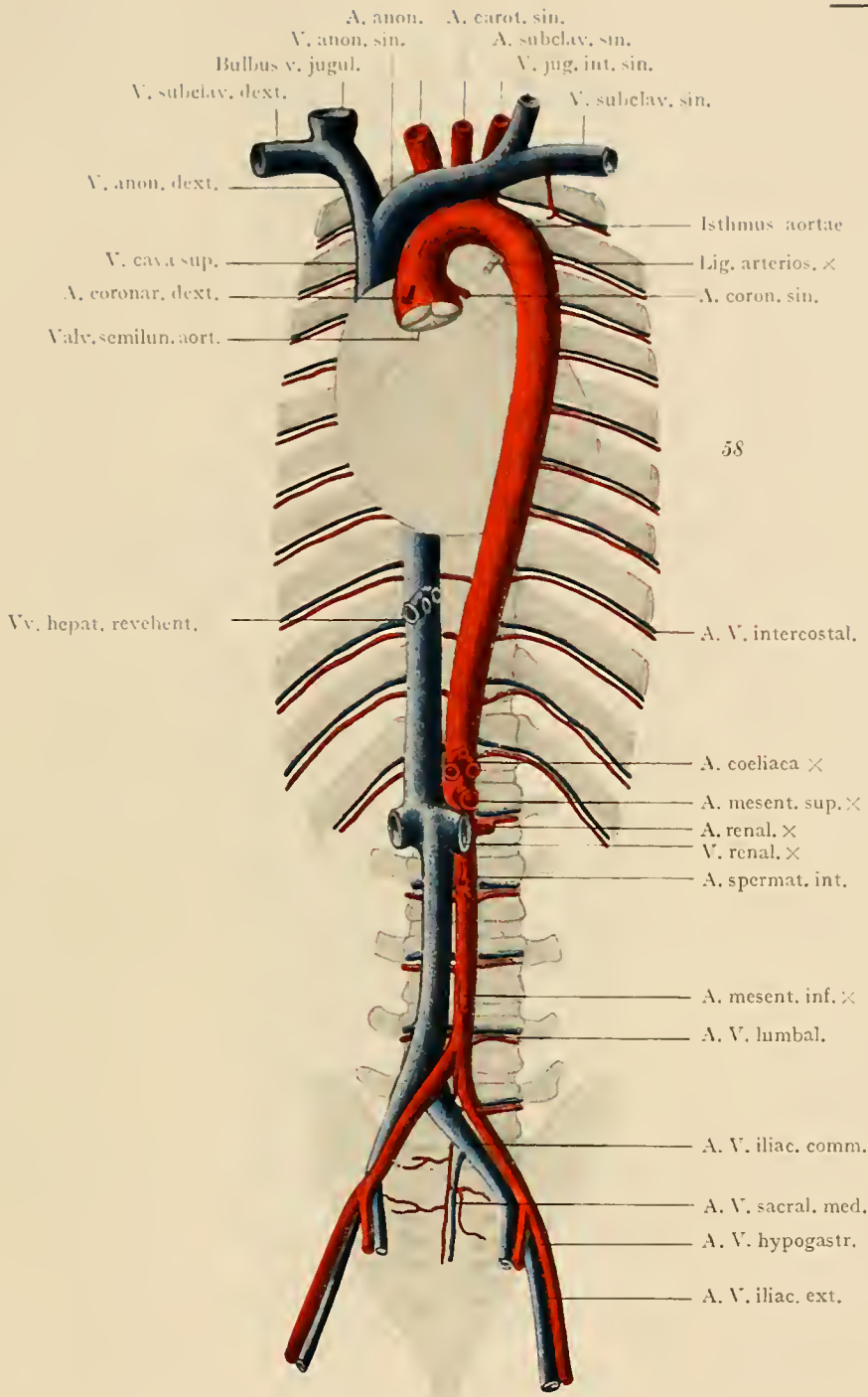

Die grossen Arterien- und Venenstämme von Brust und Bauch. Vena azygos und hemiazygos sind durch Aorta und Vena cava inferior verdeckt und nicht sichtbar, ebenso die erste Rippe. Die Lage des Herzens ist leicht angedeutet.

Trunci arteriarum et venarum.

59.

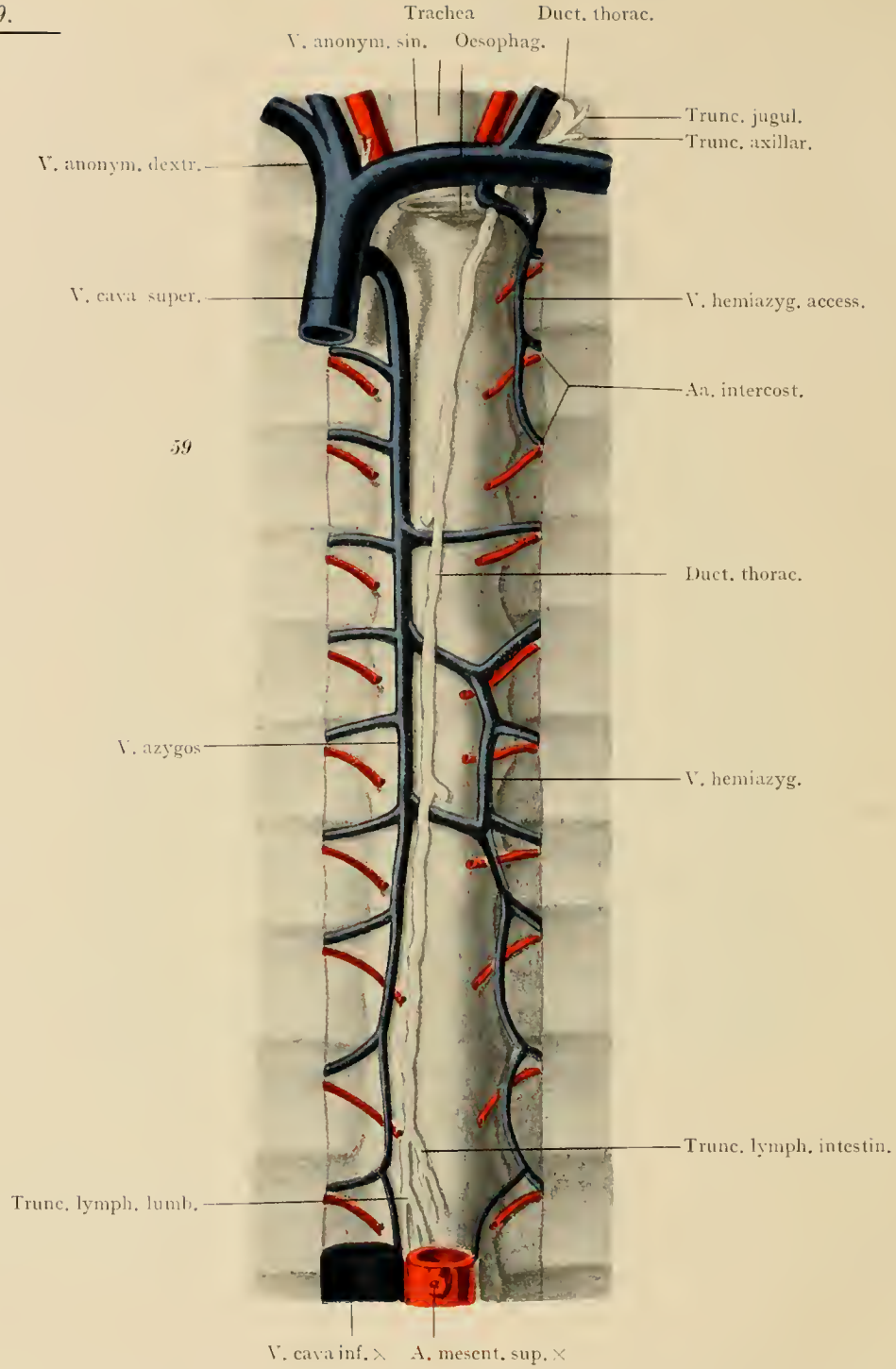

Die Venenstämme der Brust. Ductus thoracicus. Die große Variabilität der Einmündung der Vena hemiazygos in die Vena azygos bedingt es, daß hier nur ein spezieller Fall abgebildet ist. Auch der Ductus thoracicus bietet zahlreiche Verschiedenheiten des Verlaufes.

Thorax. Venae, Ductus thoracicus.

60

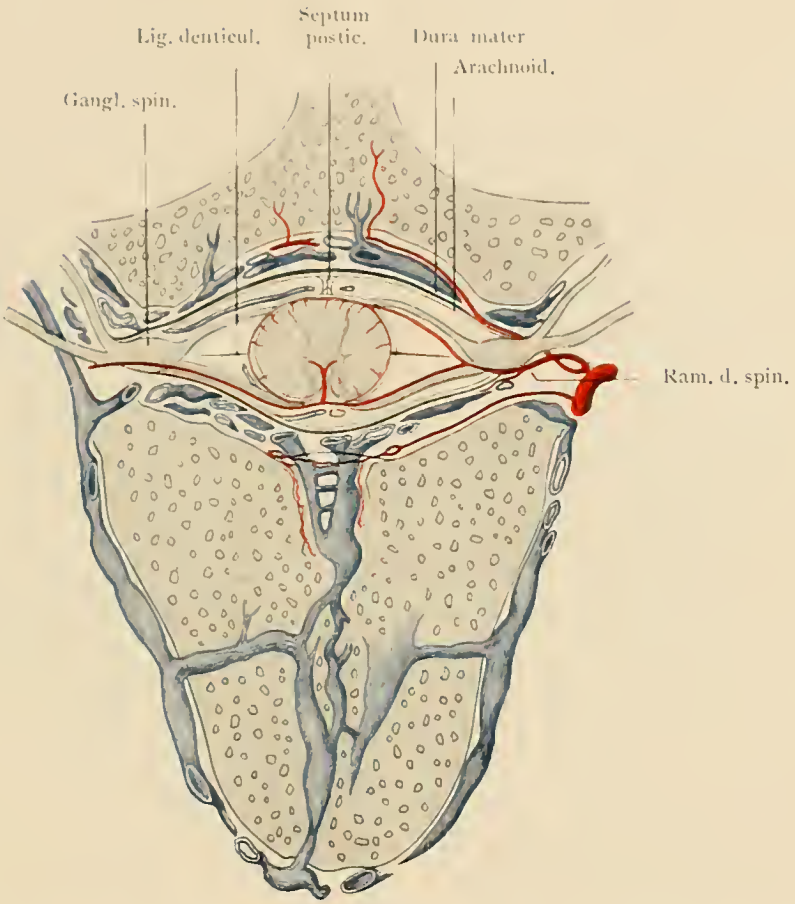

Halbschematische Darstellung eines Querschnittes des Wirbelkanals mit seinem Inhalt. (M.). Arterien und Venen.

Canalis vertebralis, Vasa.

61

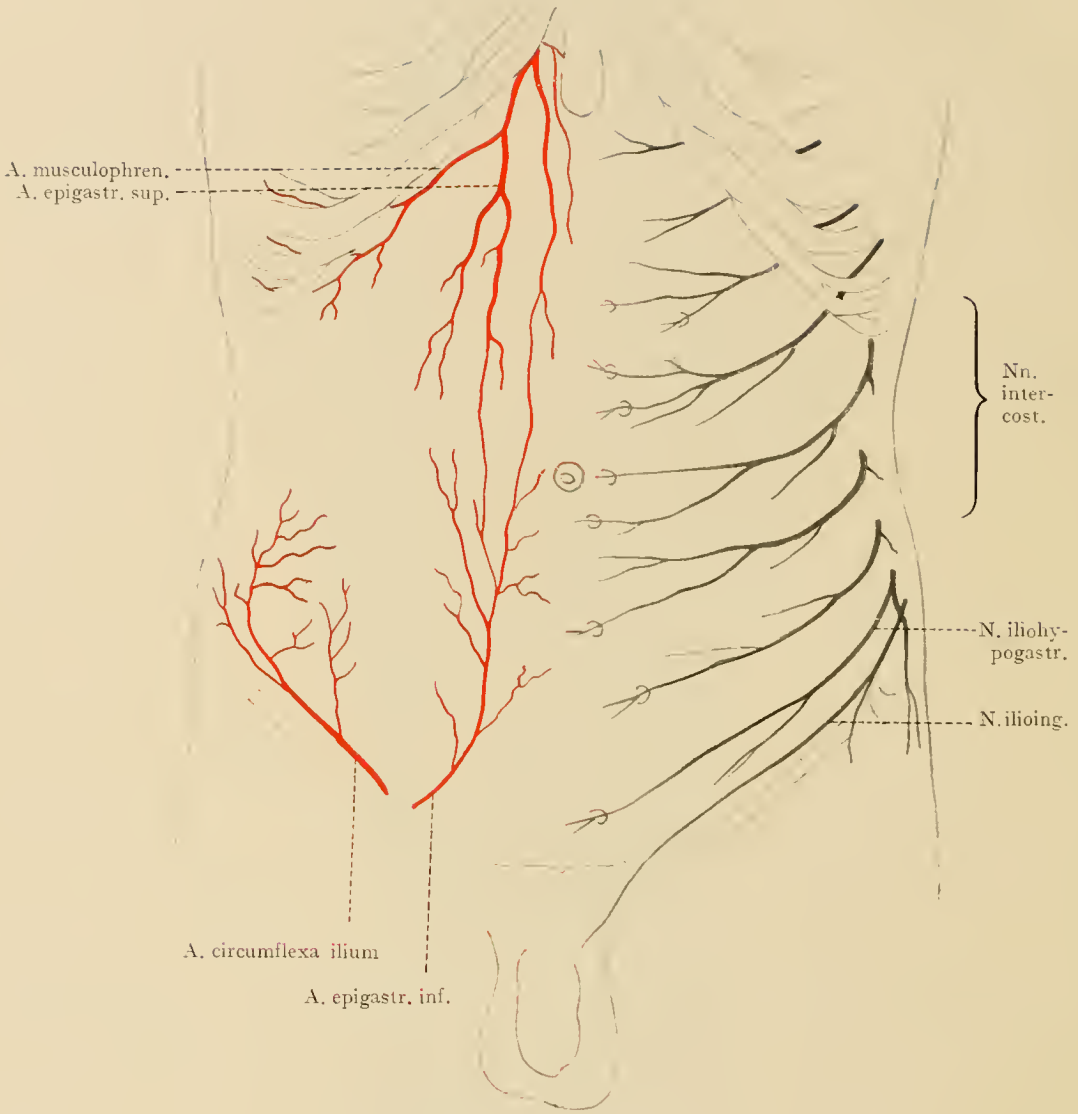

Nerven und Arterien der Bauchwand (M.).

Abdomen, Nervi et Arteriae.

62

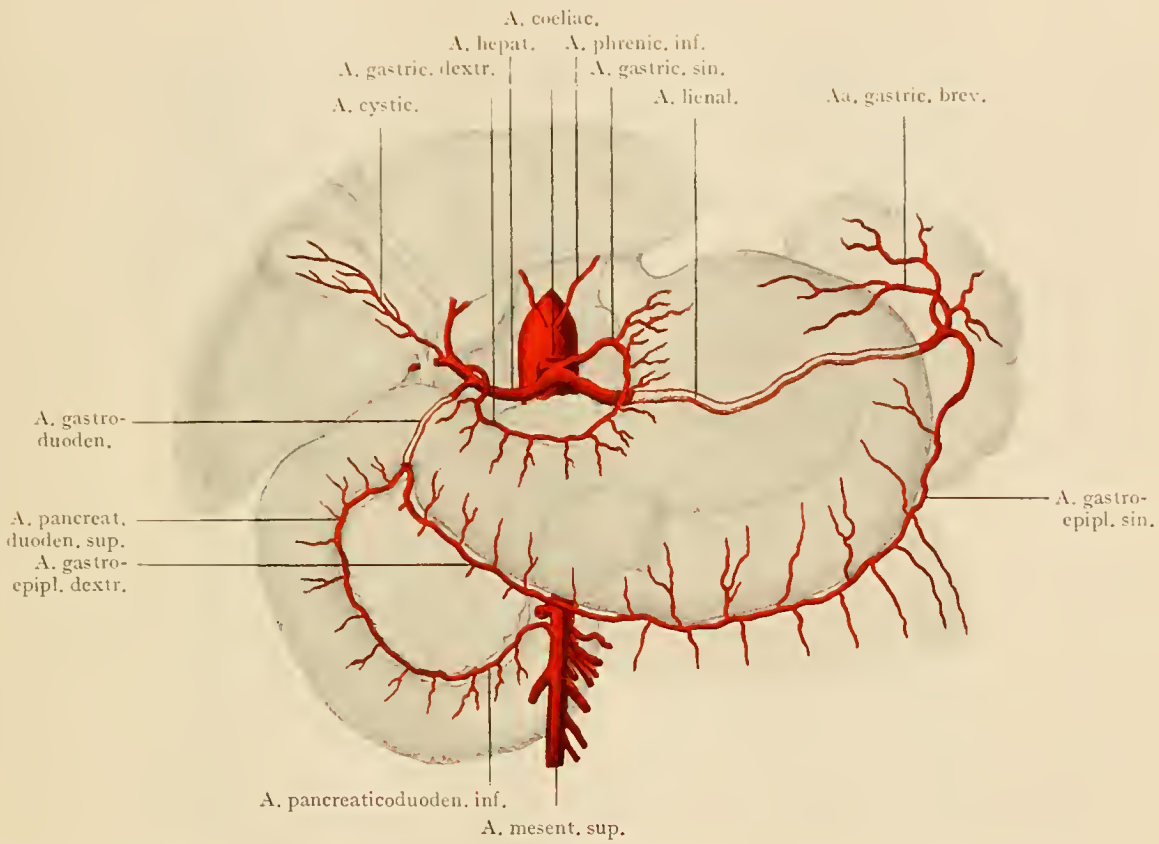

Schematische Darstellung der Verästelung der Arteria coeliaca. Magen und Duodenum sind schraffiert, um sie hervorzuheben. Die Leber ist hochgeklappt, die Milz ist hinter dem Magen hervorgezogen. Die Bauchspeicheldrüse ist in ihren vordersten Teilen ganz leicht gehalten. Die hinteren von Magen und Duodenum verdeckten Arterien sind nur mit Konturen angegeben.

Arteria coeliaca.

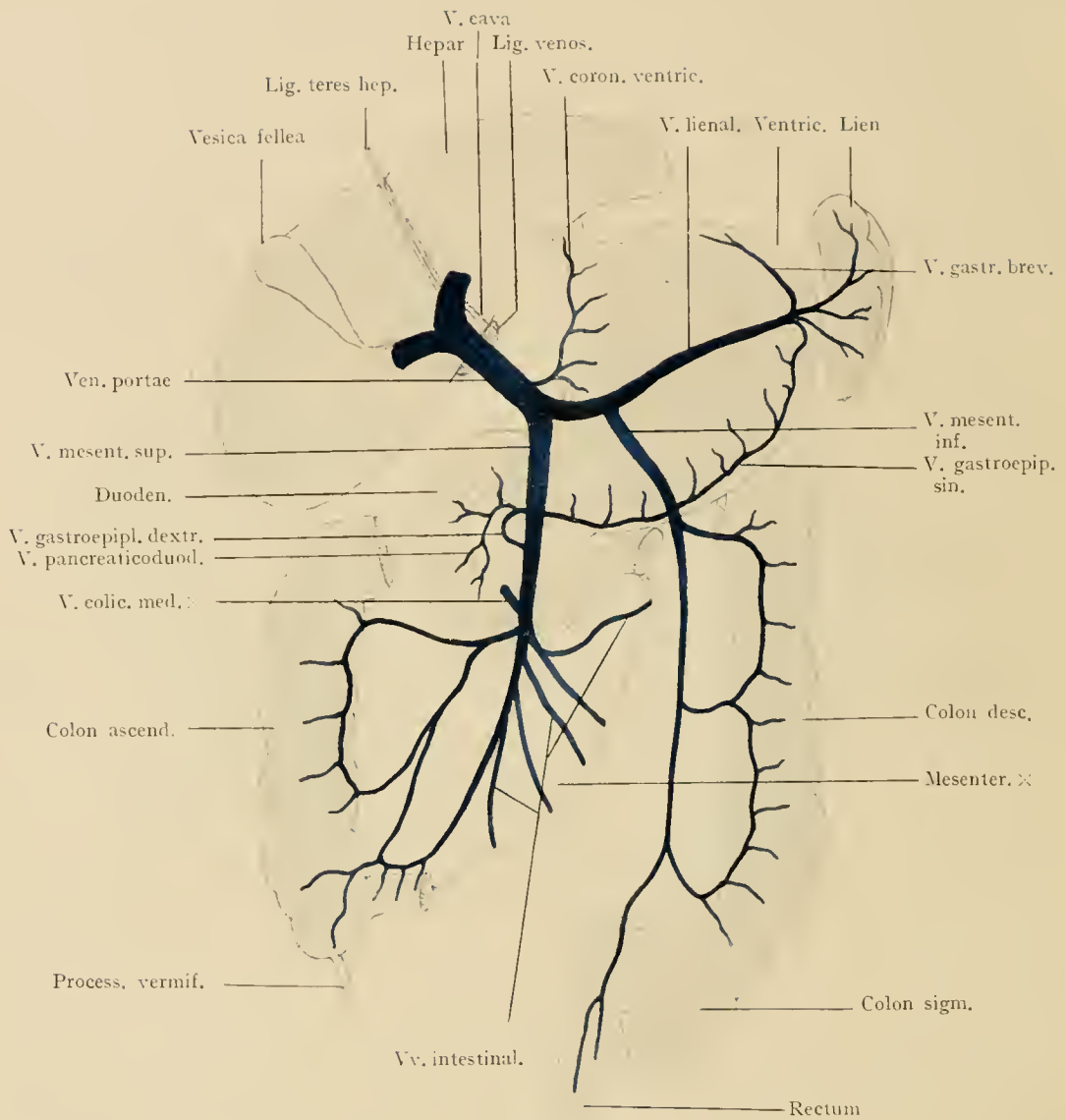

Schematische Darstellung der Wurzeln der Pfortader. Der Dünndarm ist abgeschnitten, von ihm ist nur das Mesenterium stehen geblieben. Das Colon transversum ist entfernt. Die Leber ist nach oben zurückgeschlagen, so daß man auf ihre untere Fläche sieht. Magen und Duodenum sind durchsichtig gedacht. Die Milz ist weit zur Seite gerückt.

Vena portae.

64

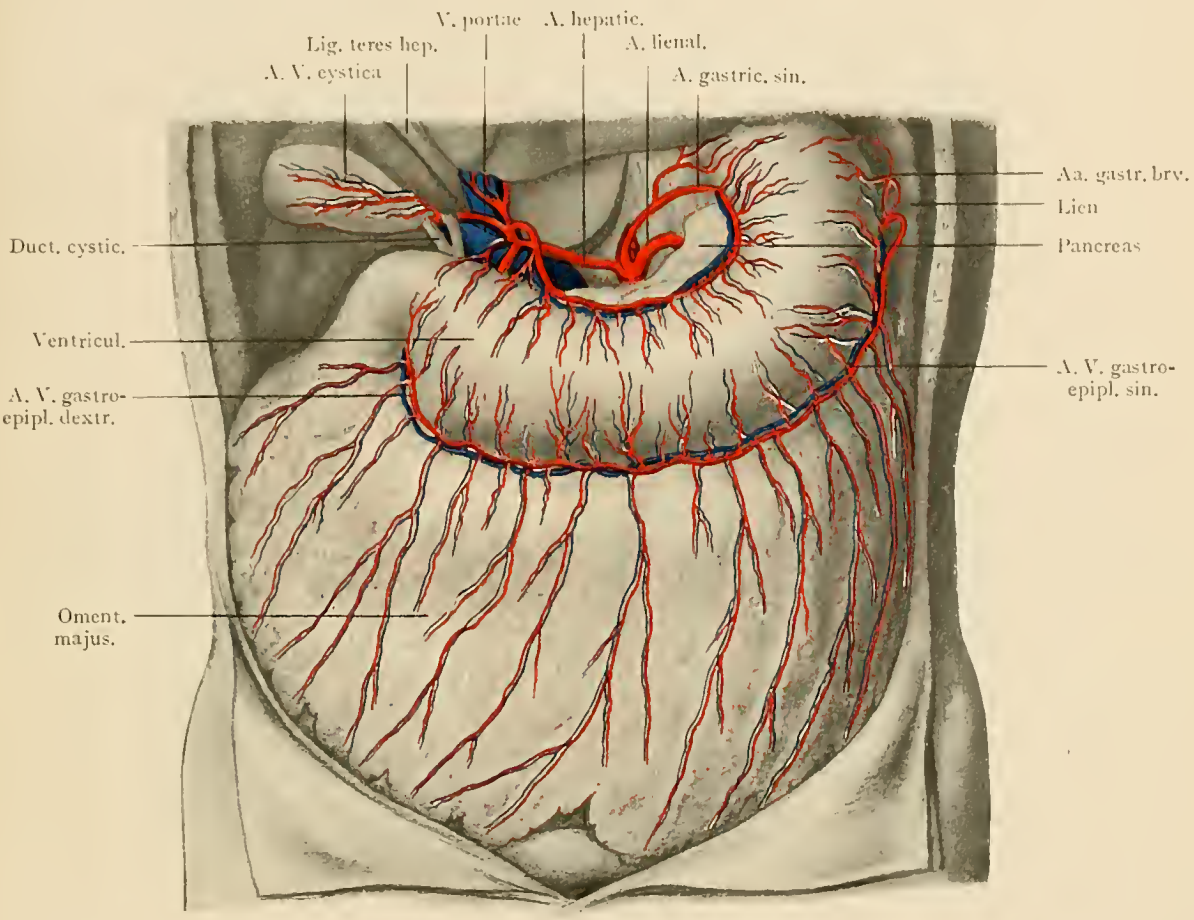

Äste der Arteria coeliaca. Die Leber ist in die Höhe zurückgelegt, so daß man auf deren Unterseite sieht, an welcher die Arterie, die Pfortader und der Gallengang in der Pforte verschwinden.

Intestina abdominis, Vasa.

65

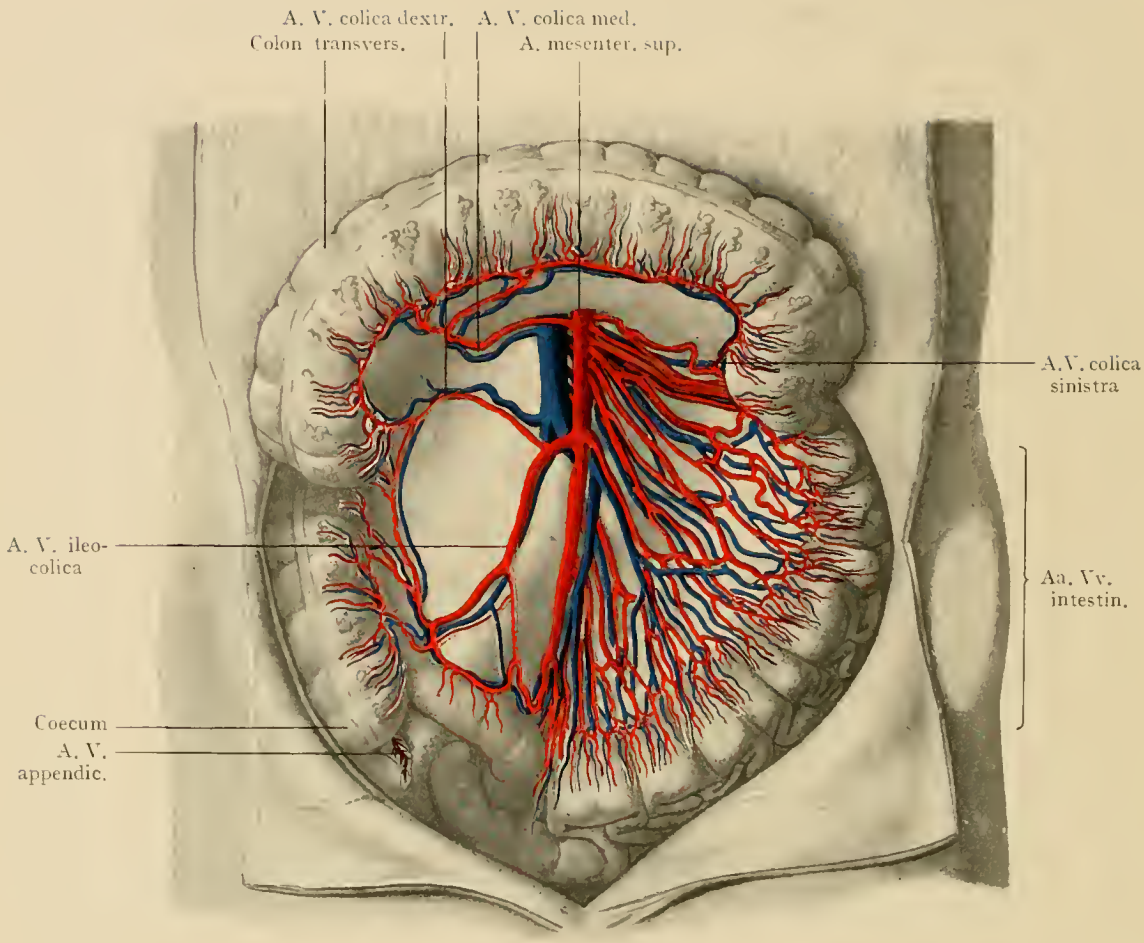

Arteria und Vena mesenterica superior. Der stark abgeplattete Dünndarm ist nach links gezogen, er lässt dadurch Coecum, Colon ascendens und transversum frei, deckt aber Colon descendens und sigmoideum. Das große Netz ist mit dem Colon transversum nach oben zurückgelegt.

Intestina abdominis, Vasa.

66

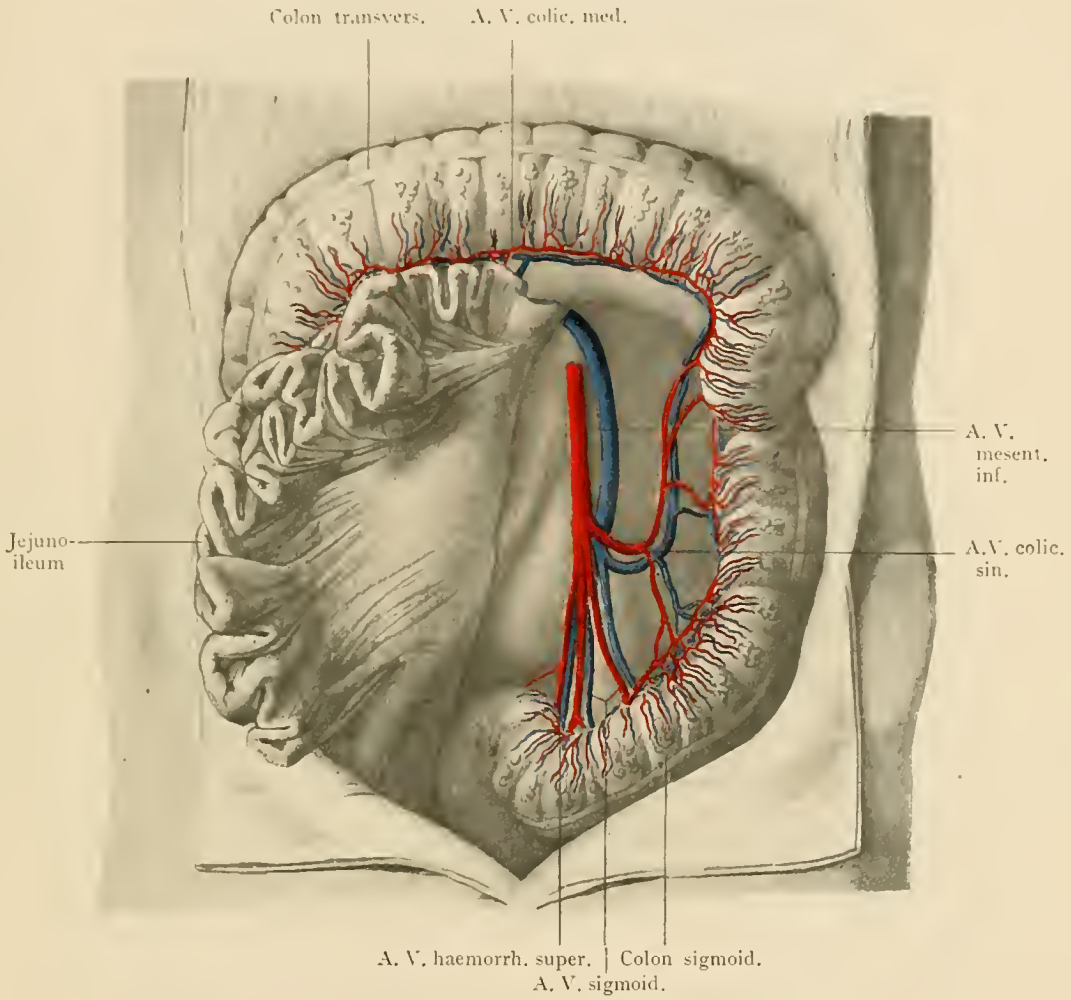

Arteria und Vena mesenterica inferior. Die Dünndarmschlingen des Präparates Fig. 65 sind nach rechts herübergelegt. Man überblickt den größten Teil des Colon transversum, das Colon descendens und sigmoideum. Der Teil des Bauchfelles, welcher die Vasa mesenterica inferiora bedeckt hatte, ist weggenommen, um die Gefäße freizulegen.

Intestina abdominis, Vasa.

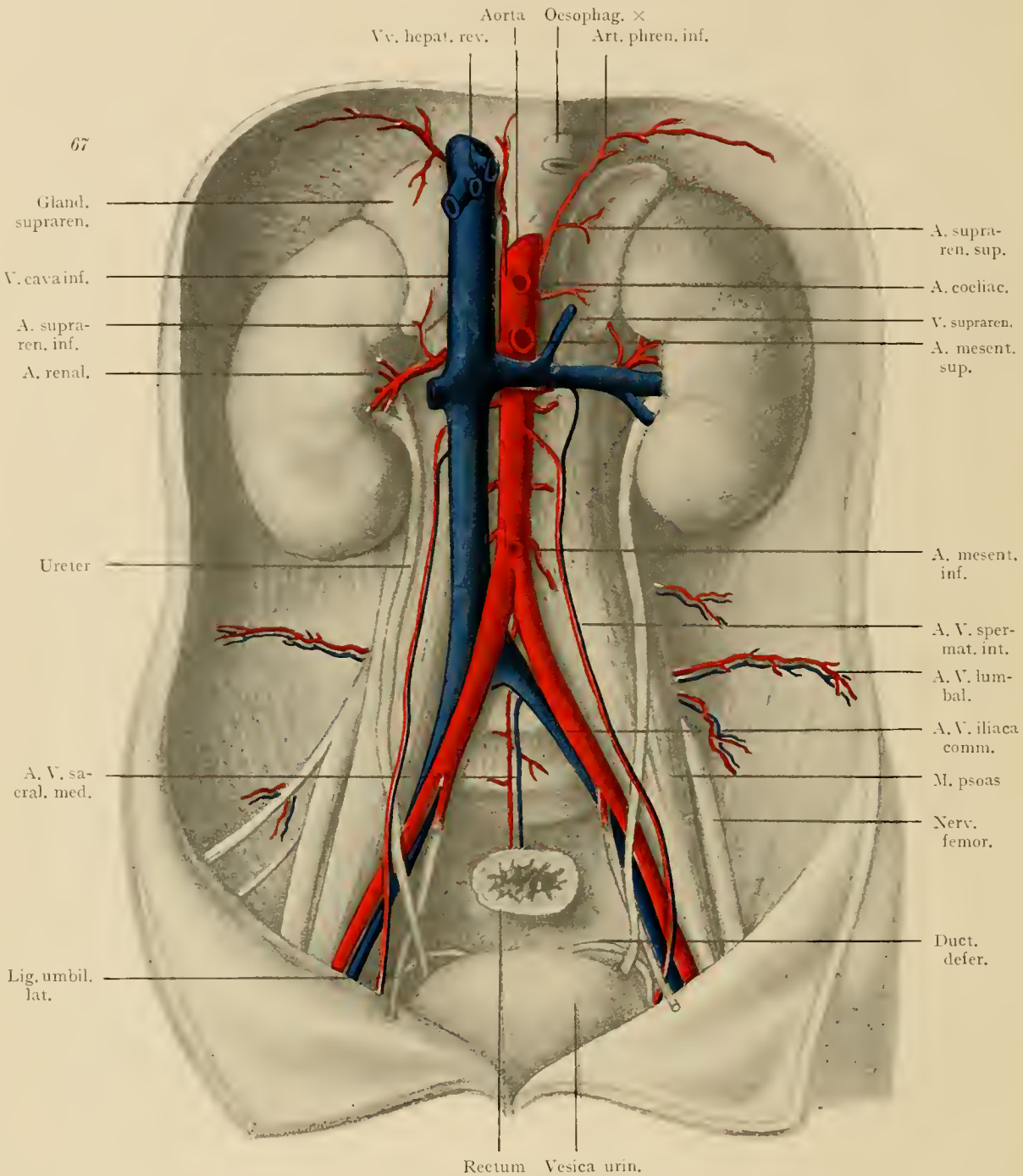

Retroperitonaeale Blutgefäße des Bauches. Die rechte Nierenvene ist abgeschnitten, die linke ist erhalten, um die Einmündung der Vena spermatica zu zeigen. Die Begleitvenen der Arteriae phrenicae inferiores sind fortgelassen.

68

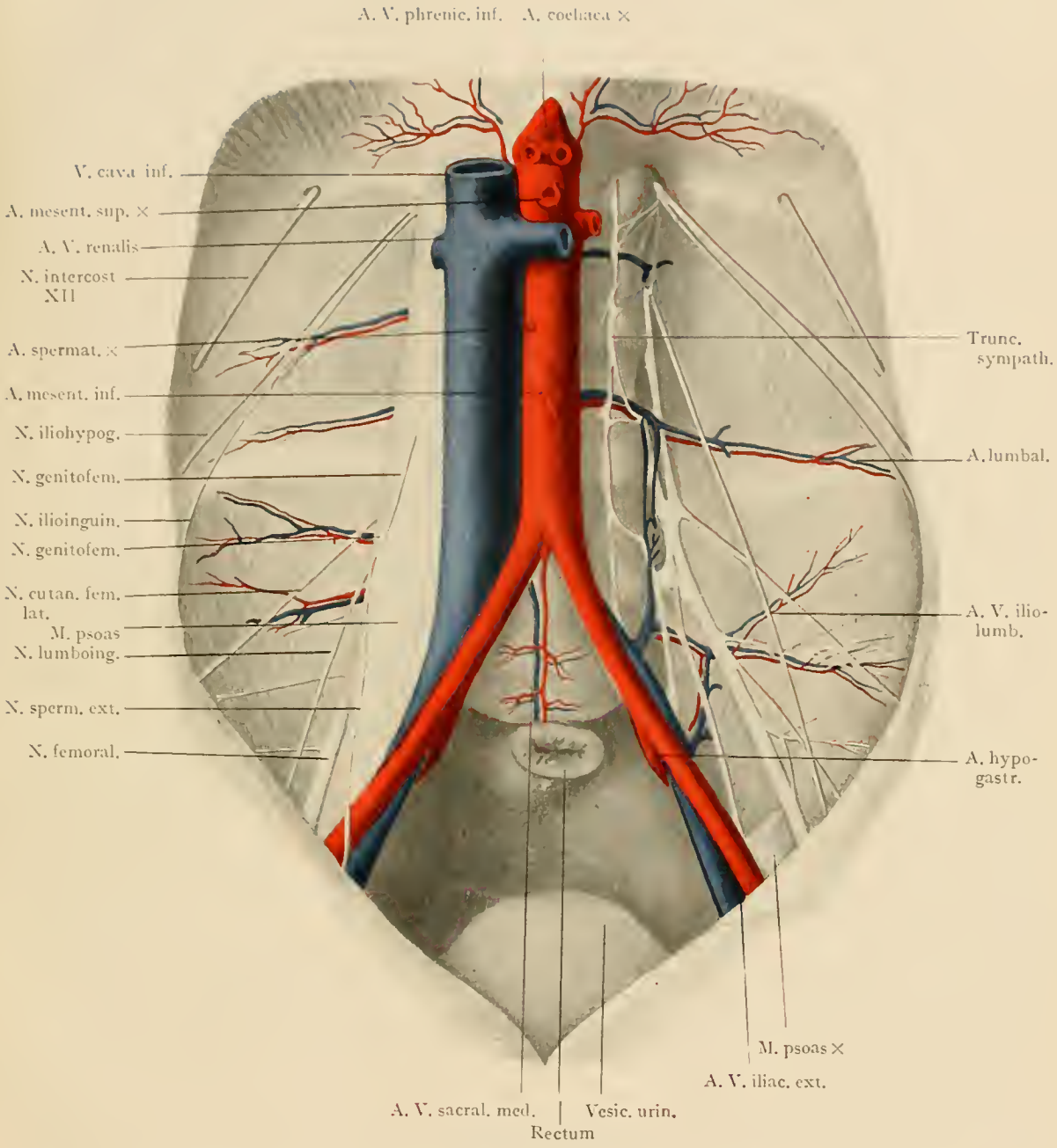

Nerven und Gefäße der hinteren Bauchwand. Links ist der M. psoas erhalten, rechts ist er weggenommen, um den Plexus lumbalis und den Truncus sympathicus zu zeigen.

Abdomen, Nervi et vasa.

69

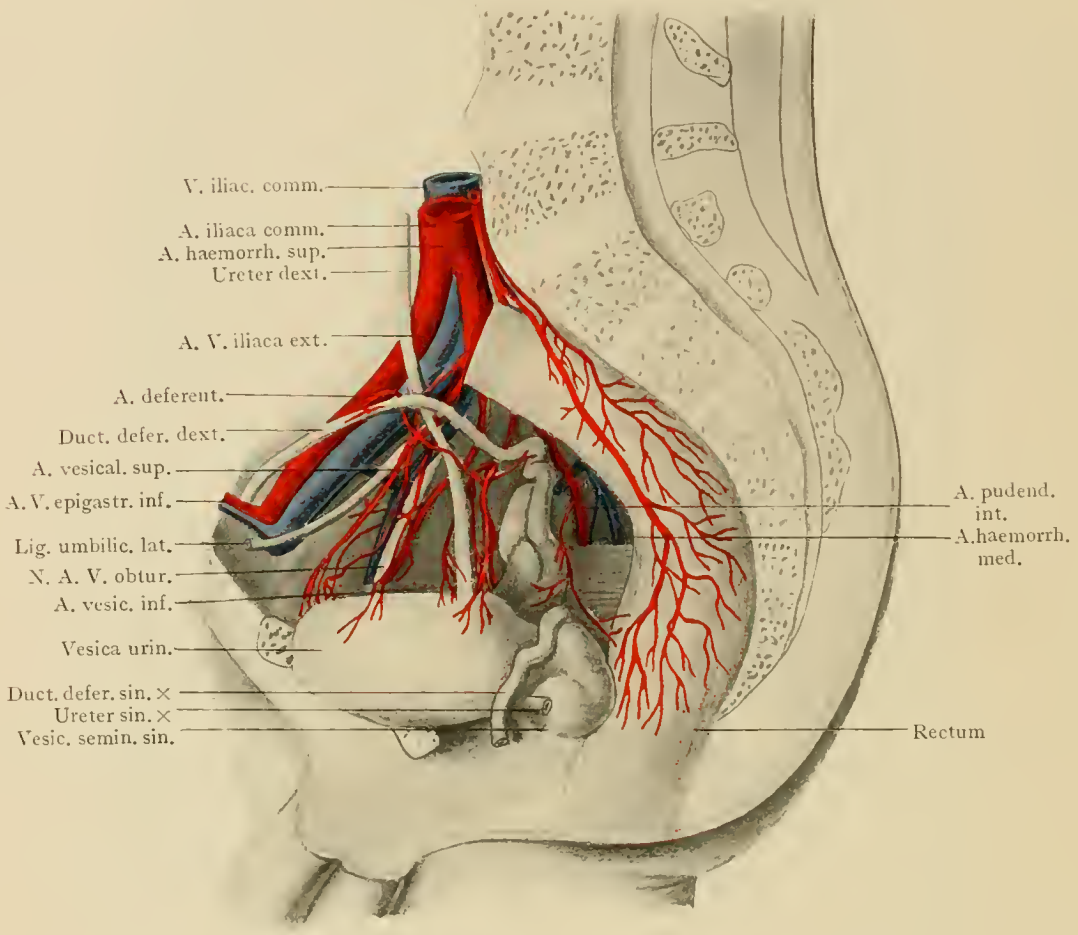

Rechte männliche Beckenhälfte. Die Harnblase ist vorwärtsgezogen.
Arterien der Eingeweide des Beckens.

Pelvis, Vasa.

70

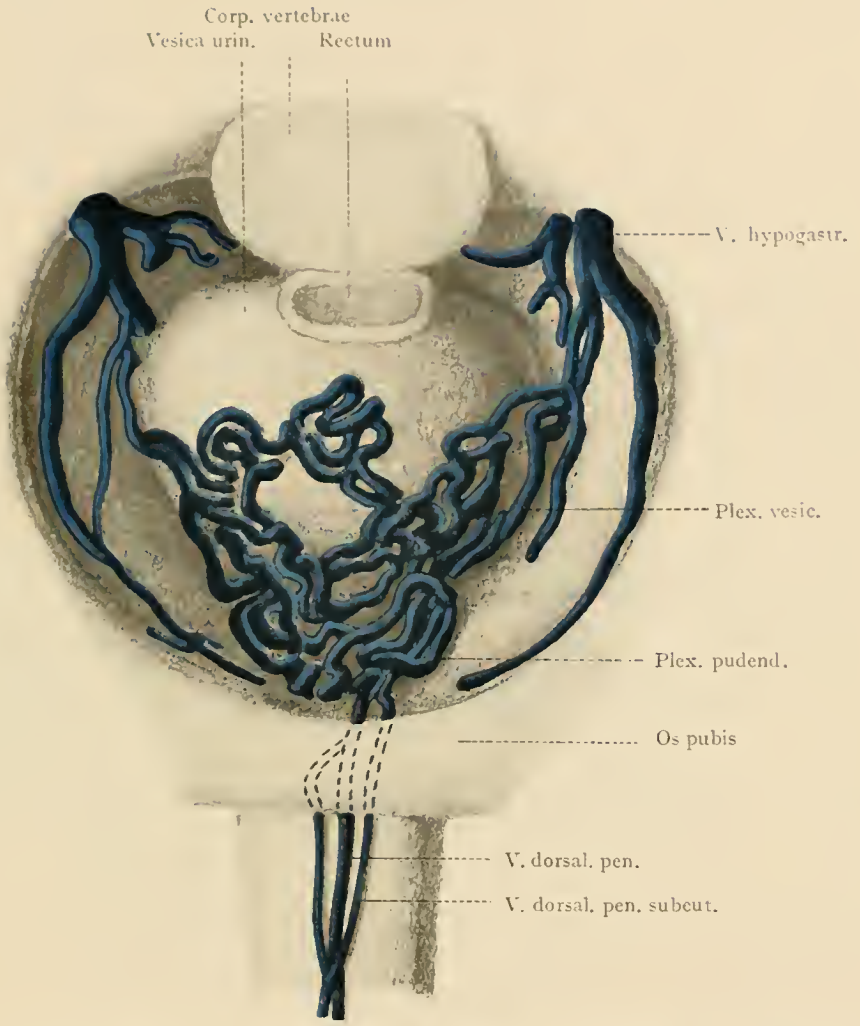

Blick in das männliche Becken von oben. Die Harnblase ist zurückgelegt, um den Plexus vesicalis zu zeigen. Vena dorsalis penis subcutanea; letztere teilweise doppelt.

Pelvis, Plexus venosi.

71

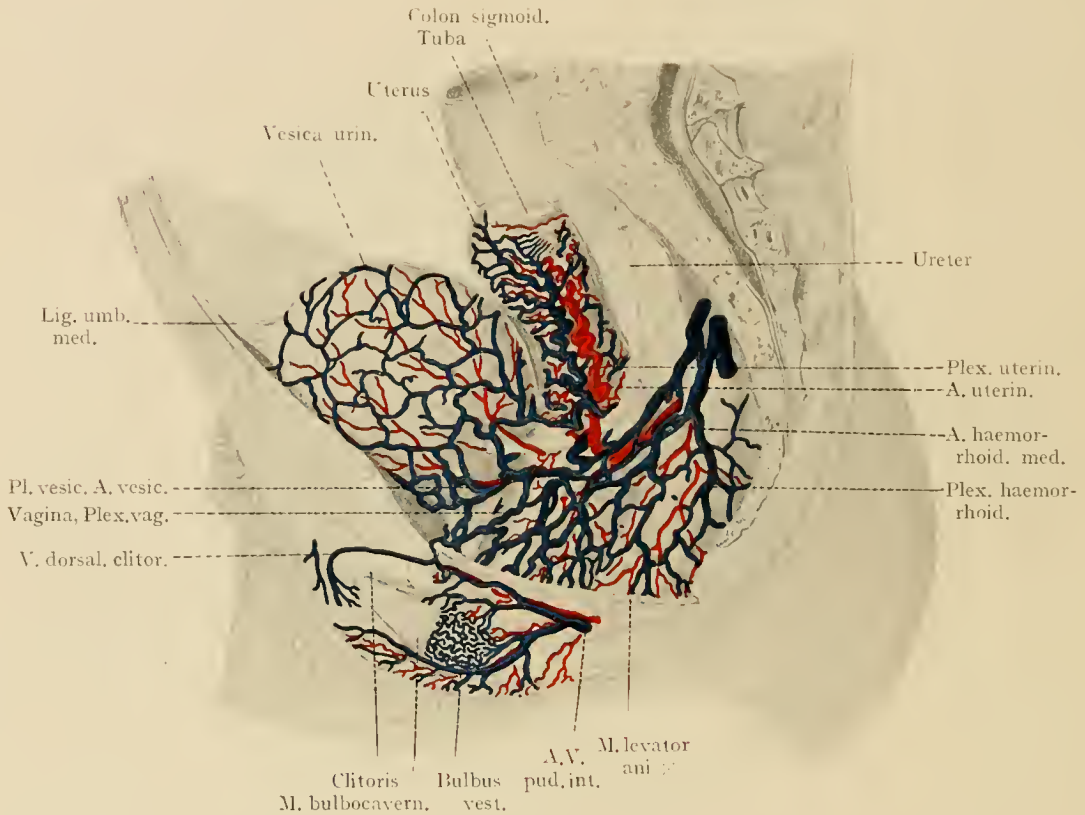

Die Eingeweide des weiblichen Beckens sind durch Wegnahme des Skeletes der linken Seite freigelegt. Venenplexus (Nuhn 1850).

Pelvis, Vasa.

72

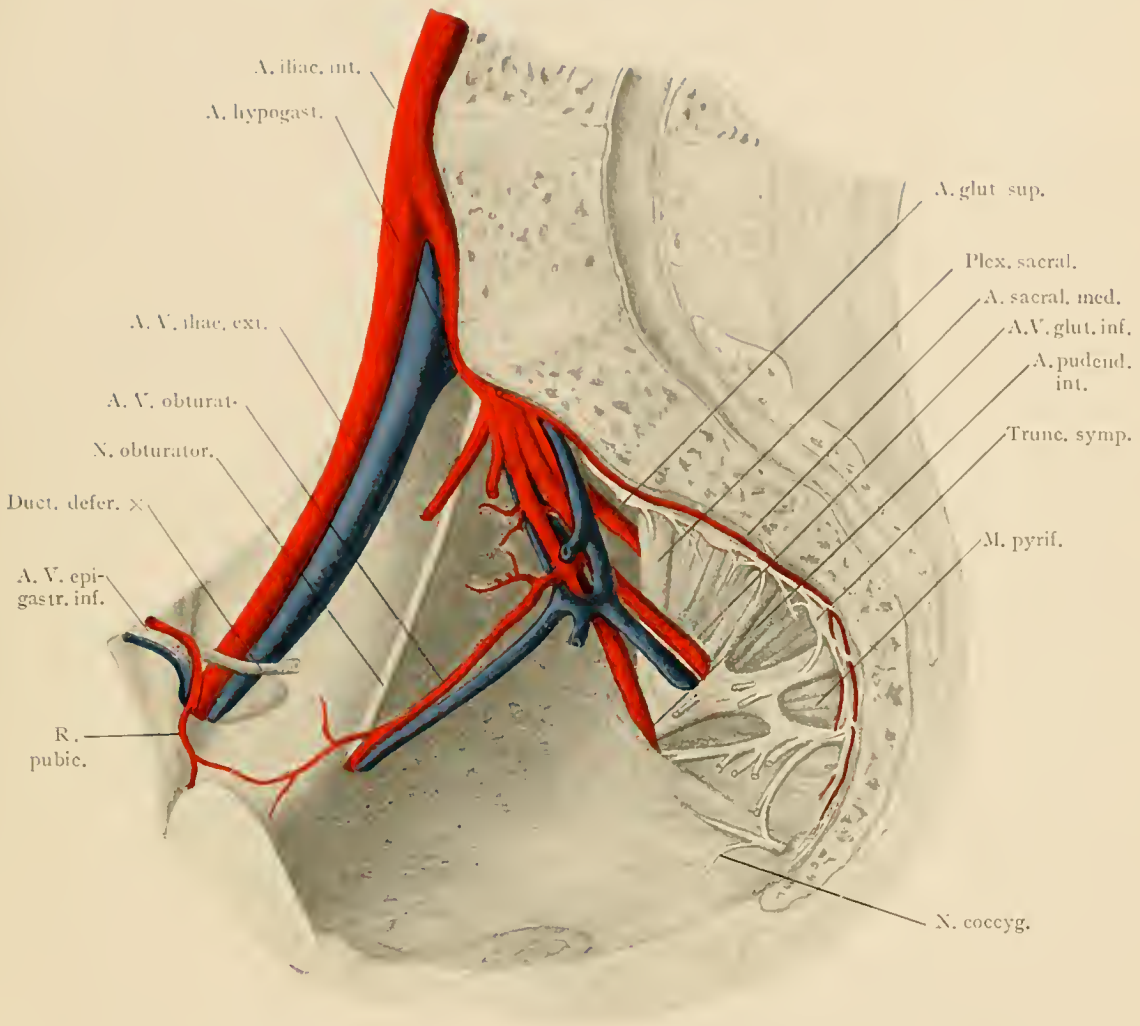

Nerven und Gefäße der Beckenwand. Die zu den Eingeweiden gehenden Nerven und Gefäße sind abgeschnitten.

Pelvis, Vasa.

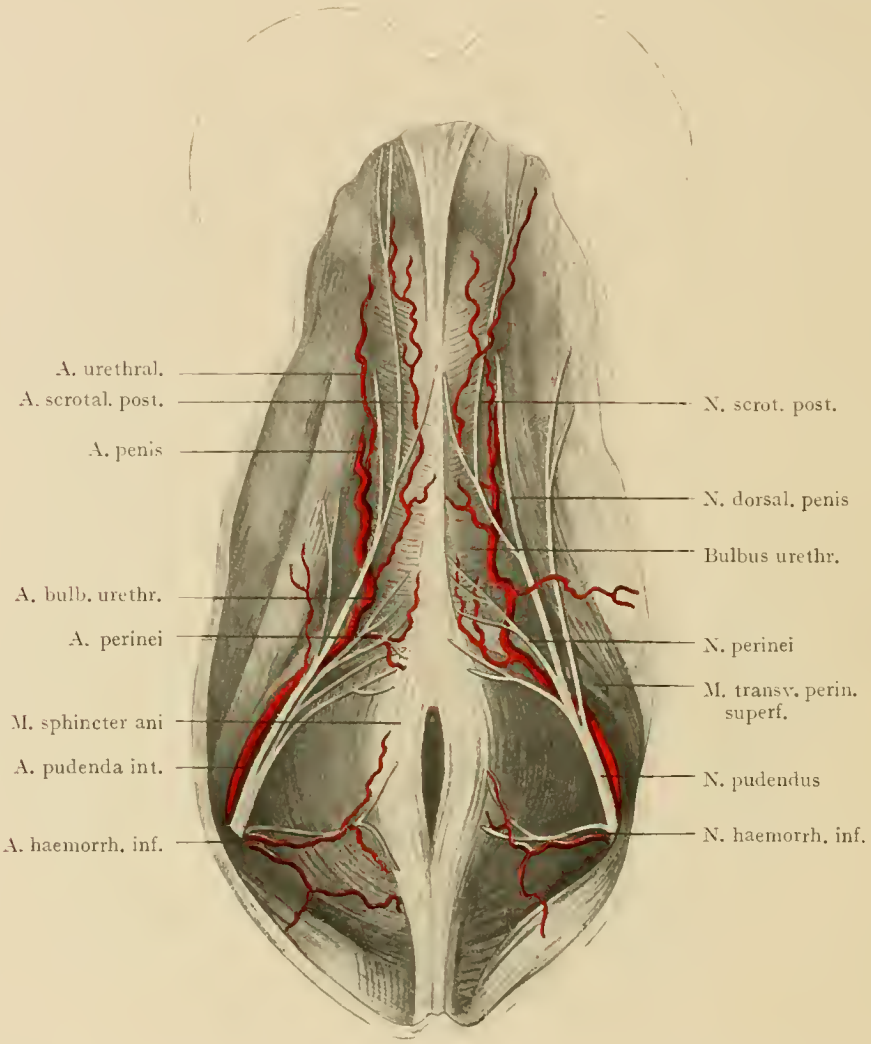

Nerven und Arterien der männlichen Dammgegend. Die Venen, welche sich in ihrem Verlauf enge an die Arterien anschließen, sind fortgelassen (M.).

Perineum, Nervi et Arteriae.

74

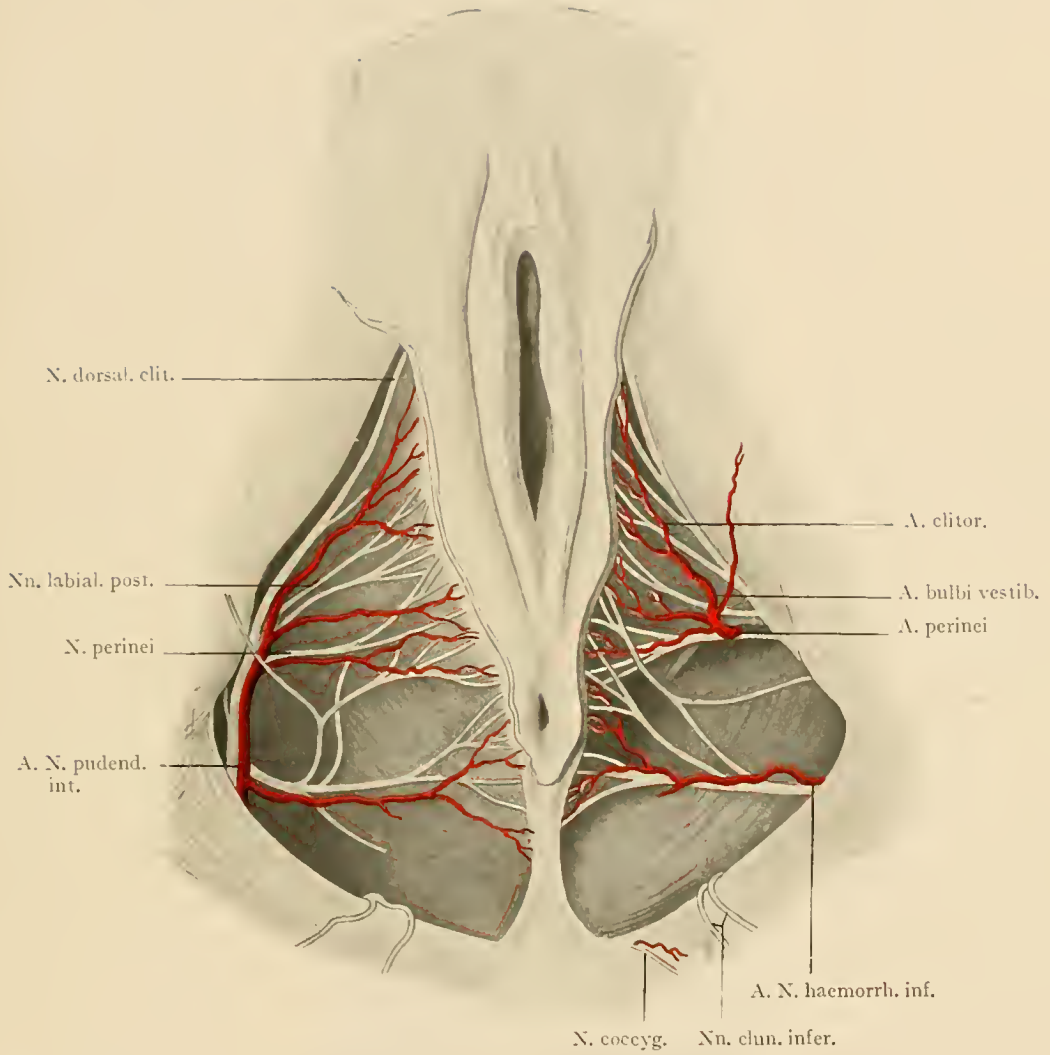

Nerven und Arterien des weiblichen Dammes (M.).

Perineum, Nervi et arteriae.

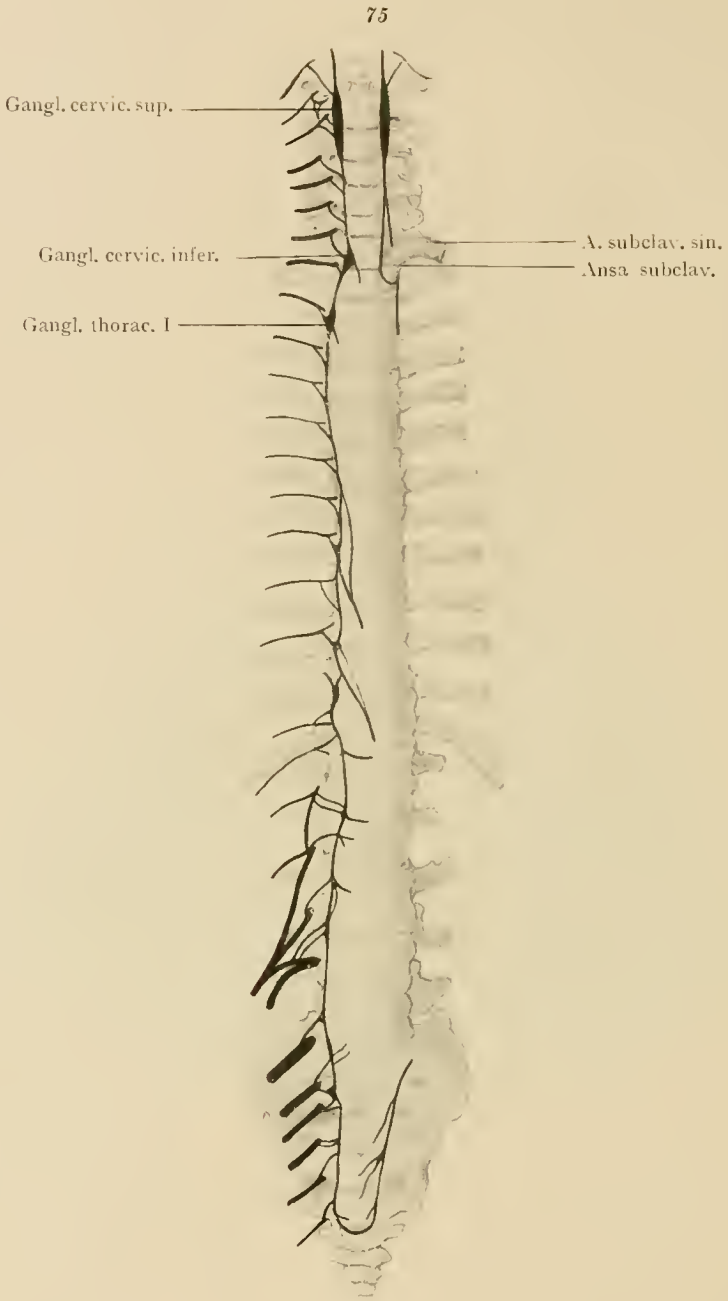

Halbschematische Darstellung des Grenzstranges des Nervus sympathicus. Rechts in voller Ausdehnung, links nur der oberste Teil mit der Ansa subclavia.
(Mit Benutzung einer Henleschen Figur.)

Systema nervorum sympathicum.

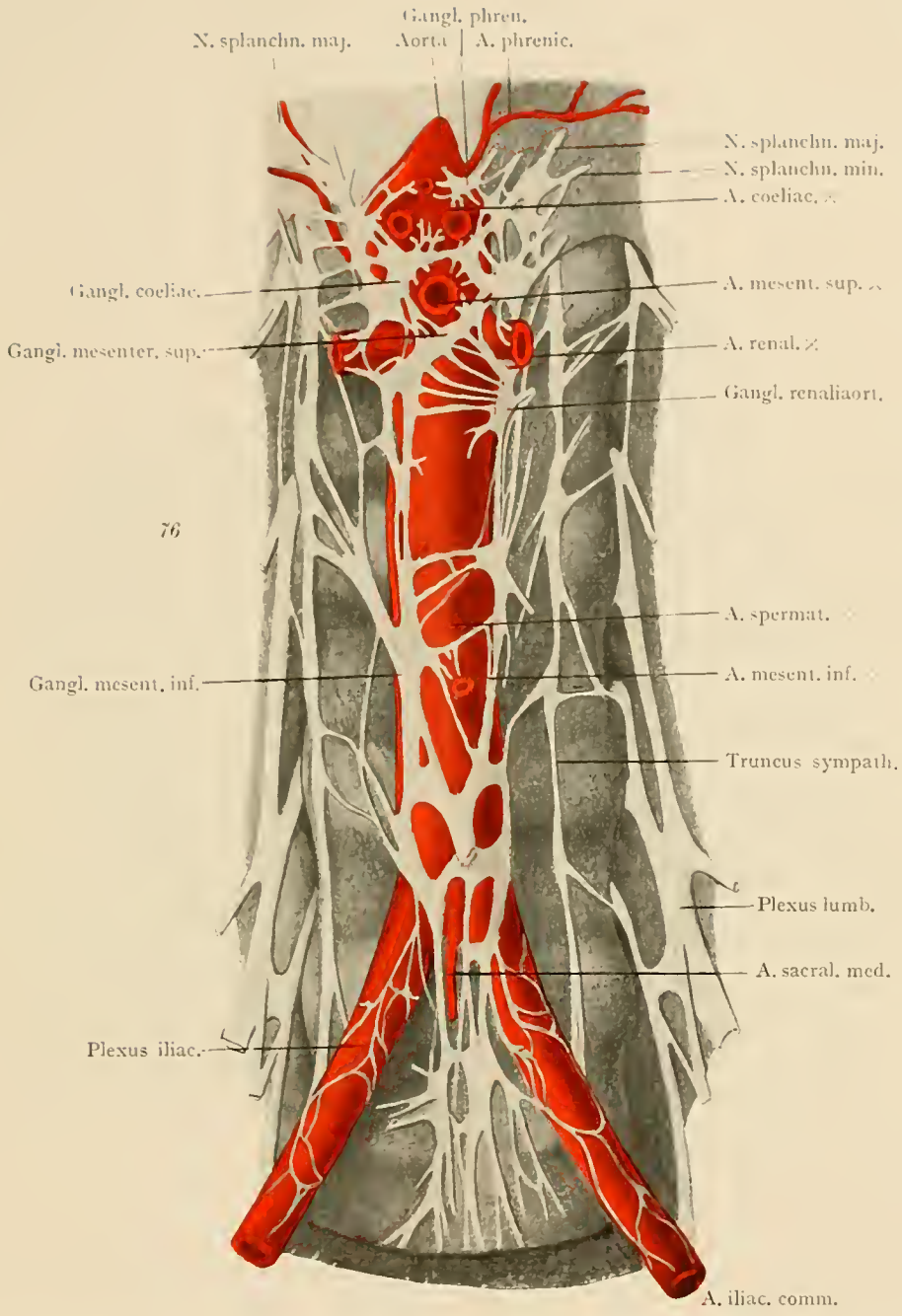

Bauchwirbelsäule mit der Aorta abdominalis und den von ihr entspringenden großen Arterien, welch letztere abgeschnitten sind. Die sympathischen Geflechte und Ganglien der Bauchhöhle. Das dargestellte Präparat ist genau nach der Natur gezeichnet. Ein Vergleich mit den Abbildungen anderer Autoren tut dar, welch ausgedehnte Variétäten der Plexus zeigt. Rechts ist das Ganglion renaliaorticum mit dem Ganglion mesentericum superius zusammengeflossen. Außer den speziell benannten Ganglien findet man noch andere ohne Namen.

Systema nervorum sympathicum.

77

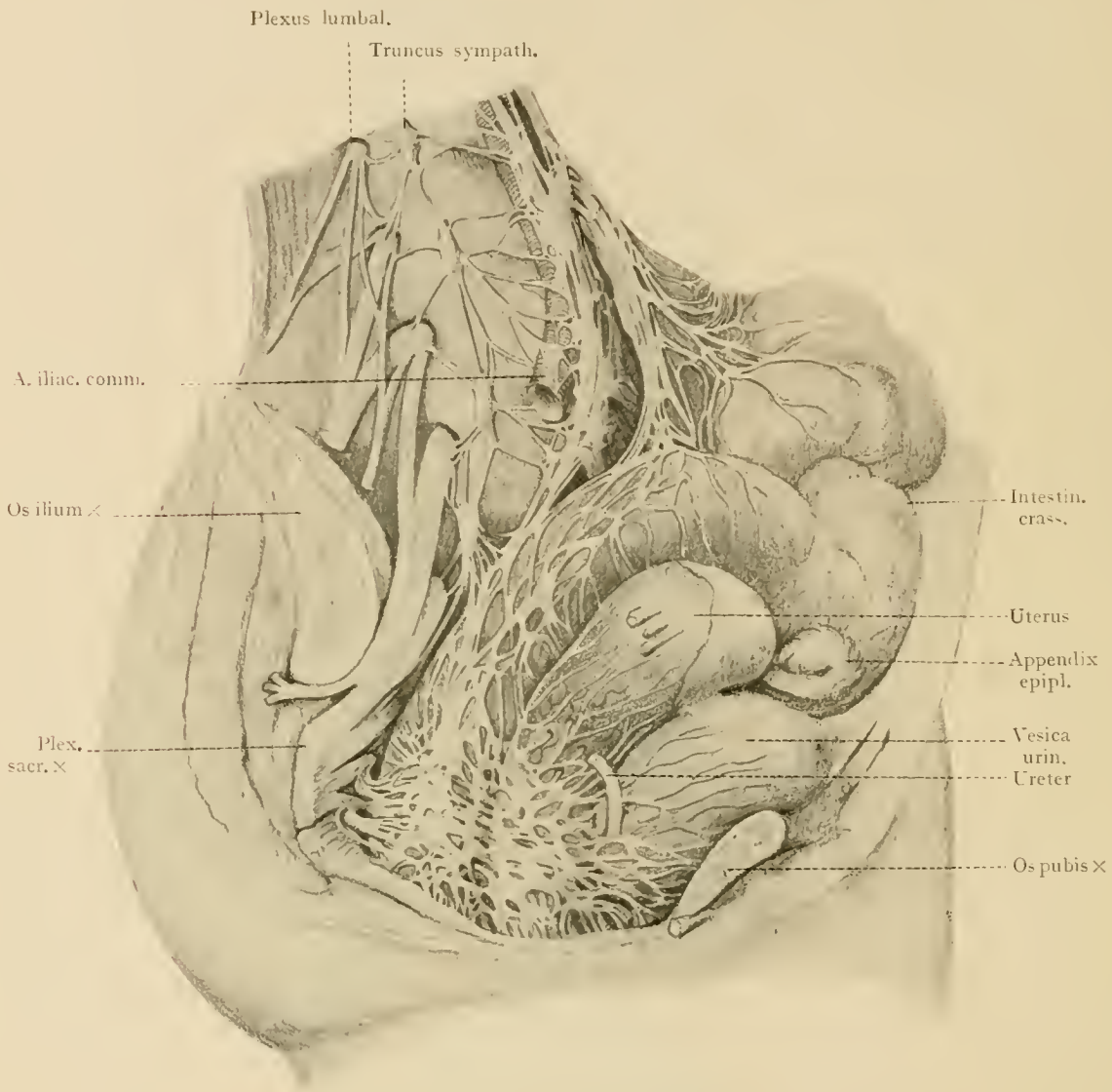

Weibliches Becken. Sagittaldurchschnitt rechts neben der Mittellinie. Sympathische Geflechte an Rectum, Uterus, Vesica urinaria. Hirschfeld et Leveillé 1853.

Systema nervorum sympathicum.

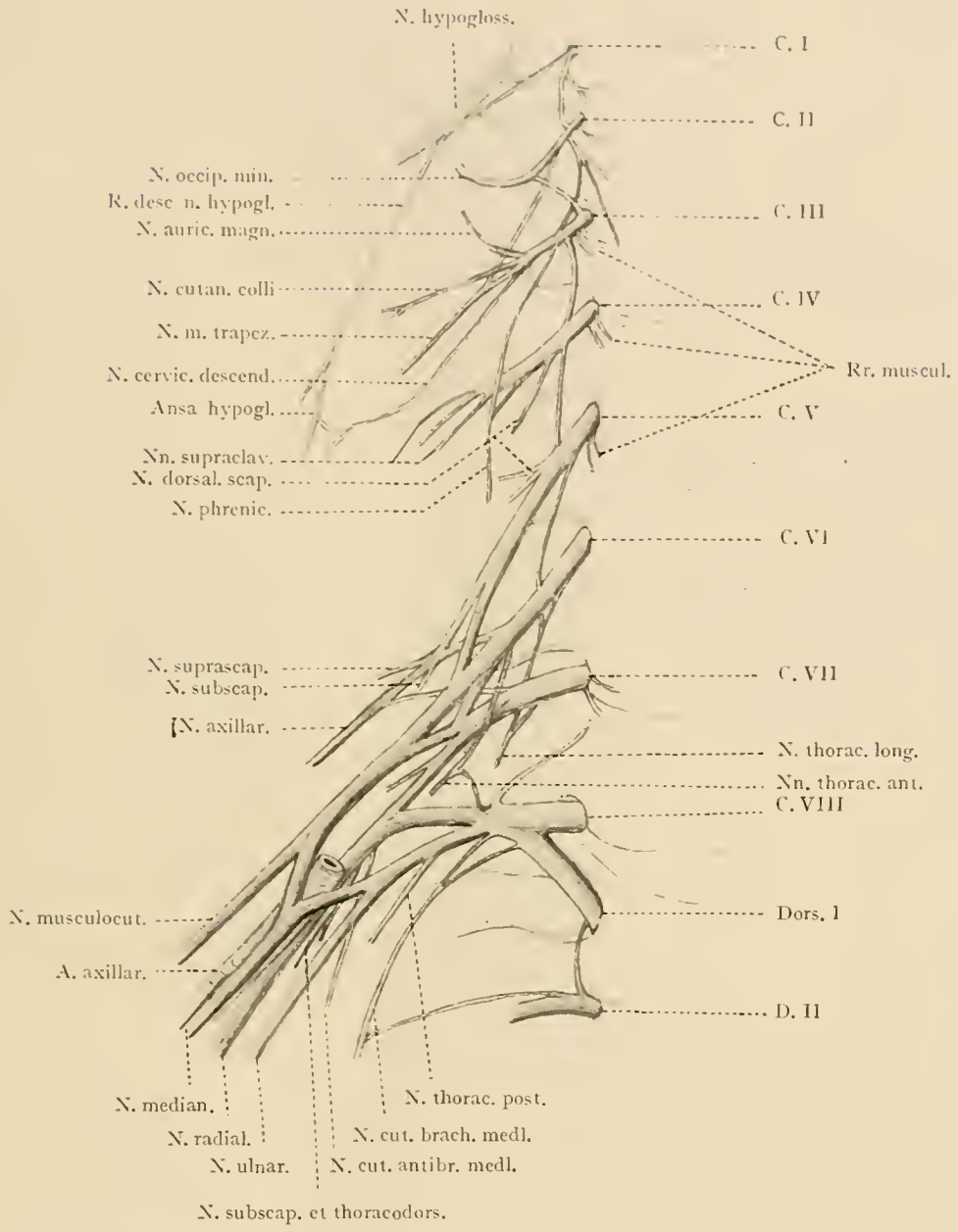

Schema des Plexus cervicobrachialis. Kurze Muskeläste sind der Übersichtlichkeit wegen nicht bezeichnet. Aus gleichem Grunde sind die Nerven dünner gehalten, als in Wirklichkeit.

Plexus cervicobrachialis.

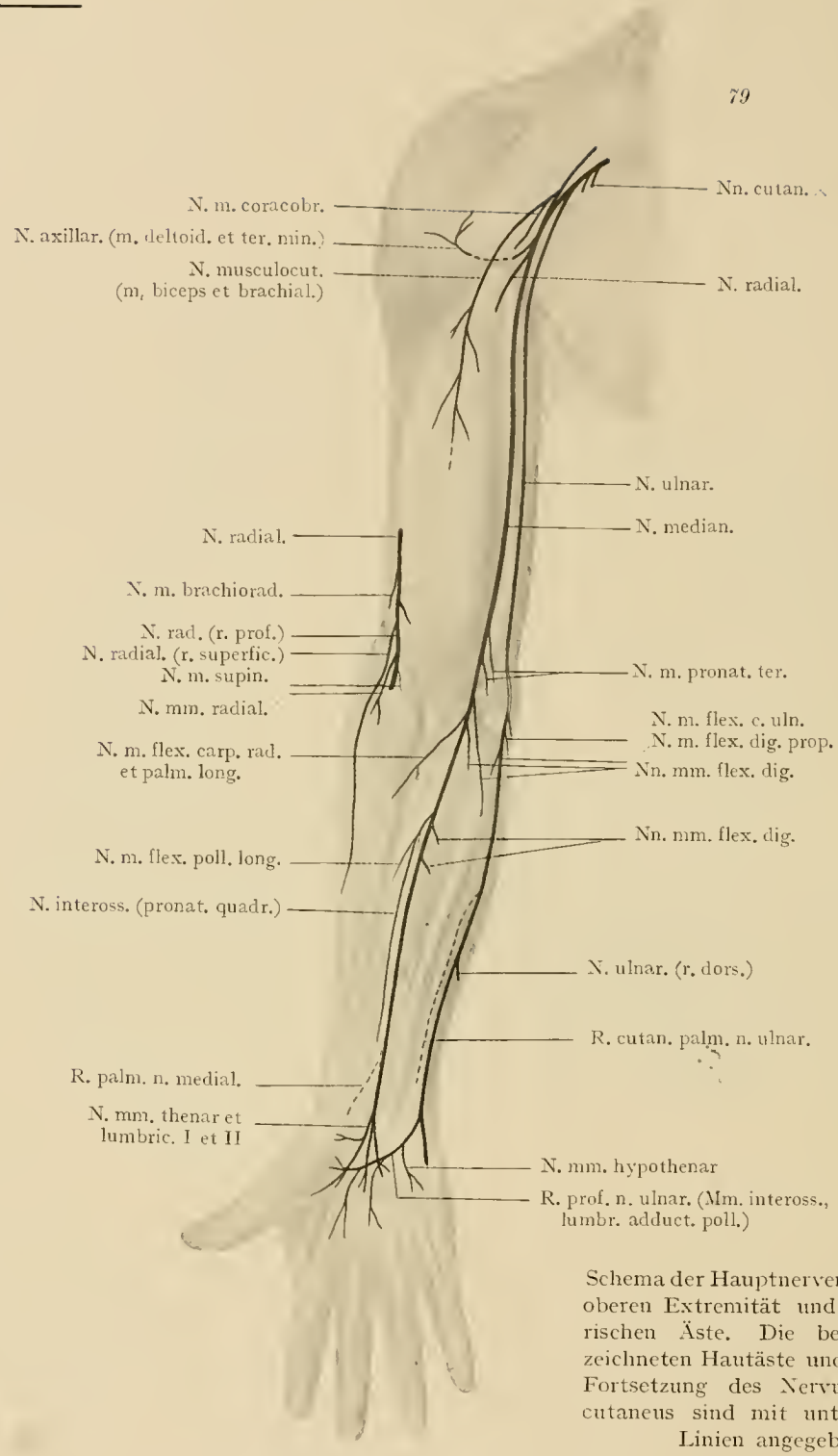

Schema der Hauptnervenstämme der oberen Extremität und ihrer motorischen Äste. Die beiden eingezeichneten Hautäste und die kutane Fortsetzung des Nervus musculocutaneus sind mit unterbrochenen Linien angegeben.

Extremitas superior, Nervi.

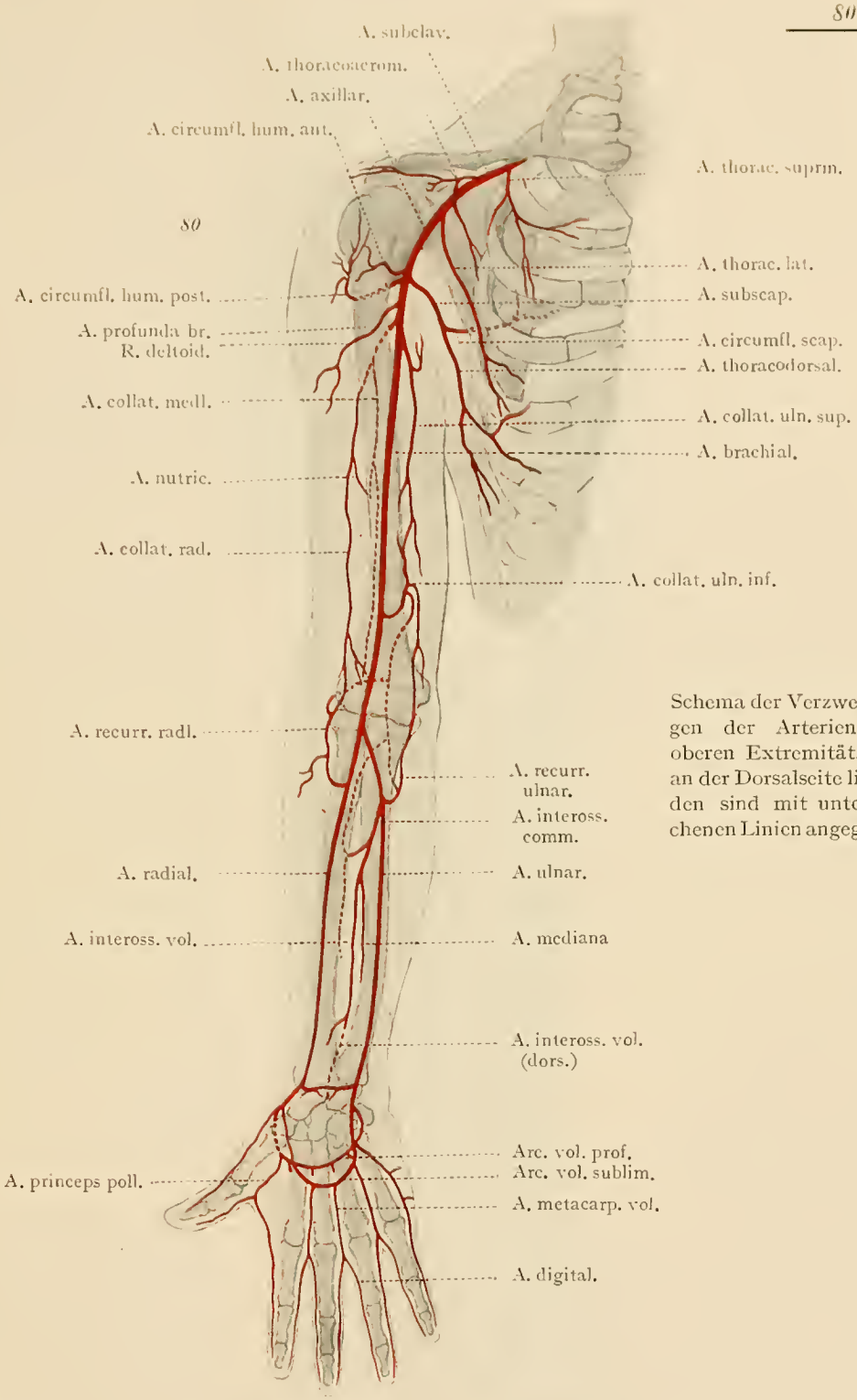

Schema der Verzweigungen der Arterien der oberen Extremität. Die an der Dorsalseite liegenden sind mit unterbrochenen Linien angegeben.

Extremitas superior, Arteriae.

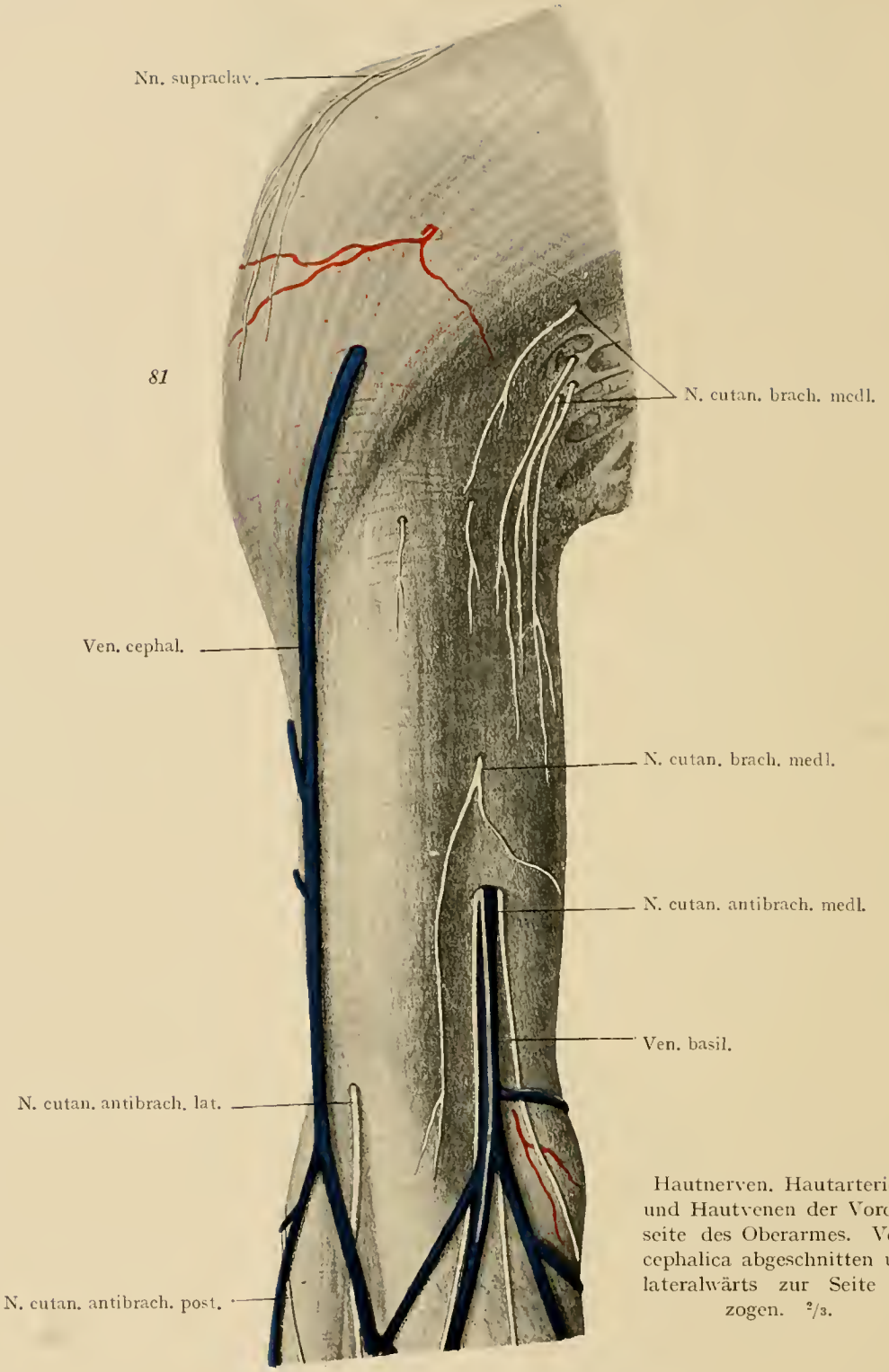

Hautnerven. Hautarterien und Hautvenen der Vorderseite des Oberarmes. Vena cephalica abgeschnitten und lateralwärts zur Seite gezogen. $^2/_3$.

Brachium, Nervi et vasa cutanea.

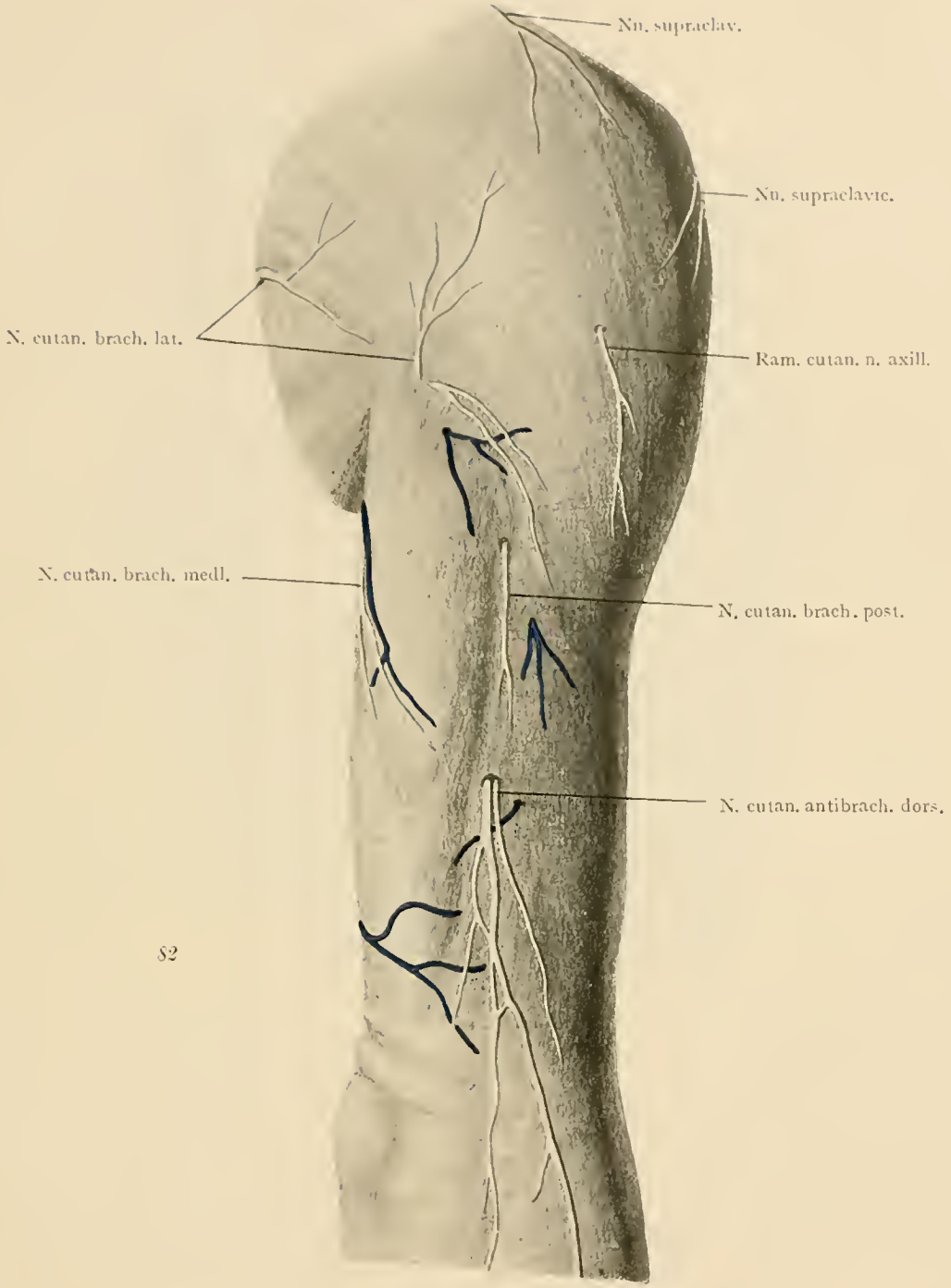

Hautnerven und Hautvenen der Dorsalseite des Oberarmes. $^2/_3$.

Brachium, Nervi et Venae cutaneae.

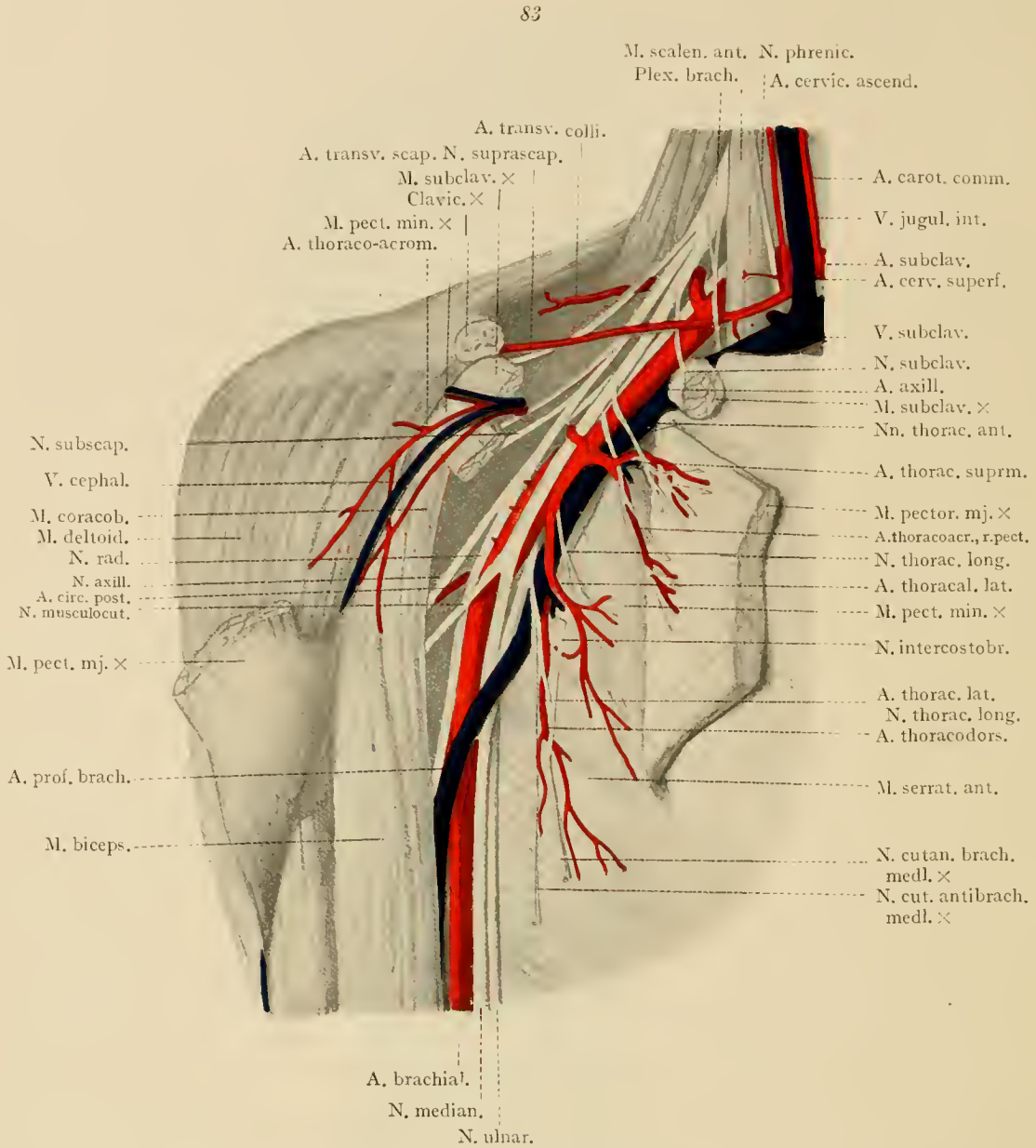

Nerven und Gefäße der Achselgegend und der Plexus brachialis am Hals. Der M. pectoralis major ist durchschnitten und nach beiden Seiten zurückgeschlagen. Der M. subclavius ist ebenfalls durchschnitten und sein medialer Teil zurückgelegt. Vom M. pectoralis minor und vom Schlüsselbein ist der Mittelteil reseziert. Die Vena cephalica und die Arteria thoraco-acromialis sind abgeschnitten. 1/2.

Brachium, Nervi et Vasa regionis axillaris.

84

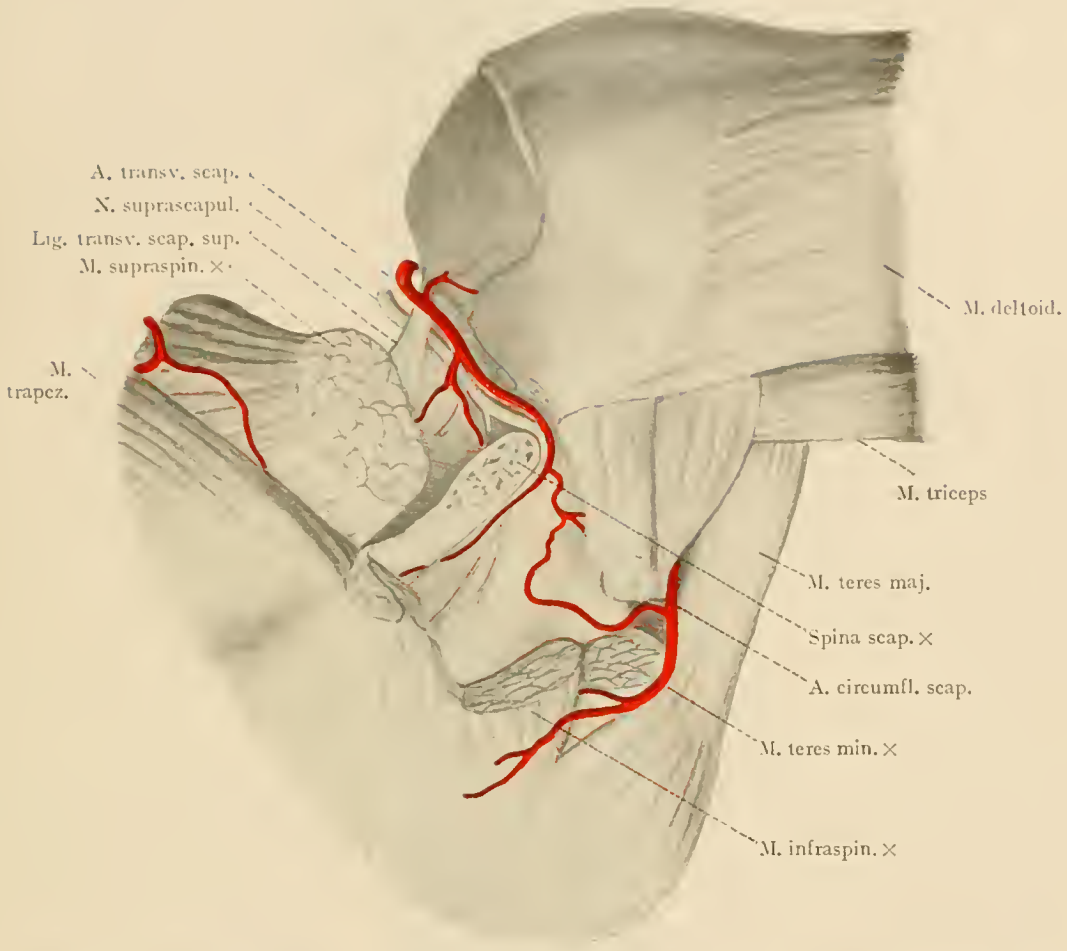

Dorsalseite des Schulterblattes. Aus dem M. supraspinatus und dem M. infraspinatus ist je ein Stück ausgeschnitten, ebenso aus dem M. teres minor. Die Spina scapulae ist größtenteils abgetragen. Dadurch wird der Verlauf der Arteria transversa und circumflexa scapulae und des Nervus suprascapularis freigelegt. $^{2}/_{3}$.

Scapula, Nervi et Arteriae.

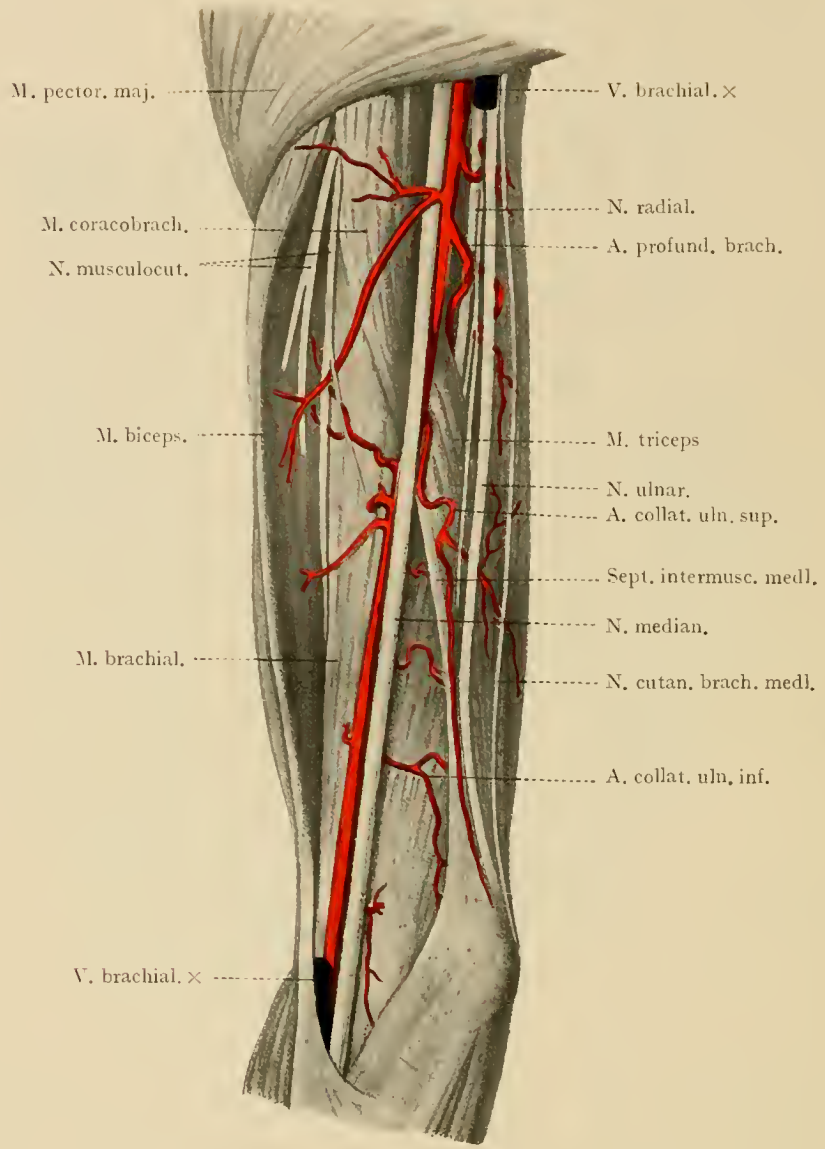

Vorderseite des Oberarmes. Der M. biceps ist emporgehoben und lateralwärts etwas abduziert. Die Venen sind oben und unten abgeschnitten und entfernt, um die Arterien deutlich sichtbar zu machen. Von den Hautnerven ist nur der Nervus cutaneus brachii medialis stehen geblieben. [1] [2].

Brachium, Nervi et Arteriae.

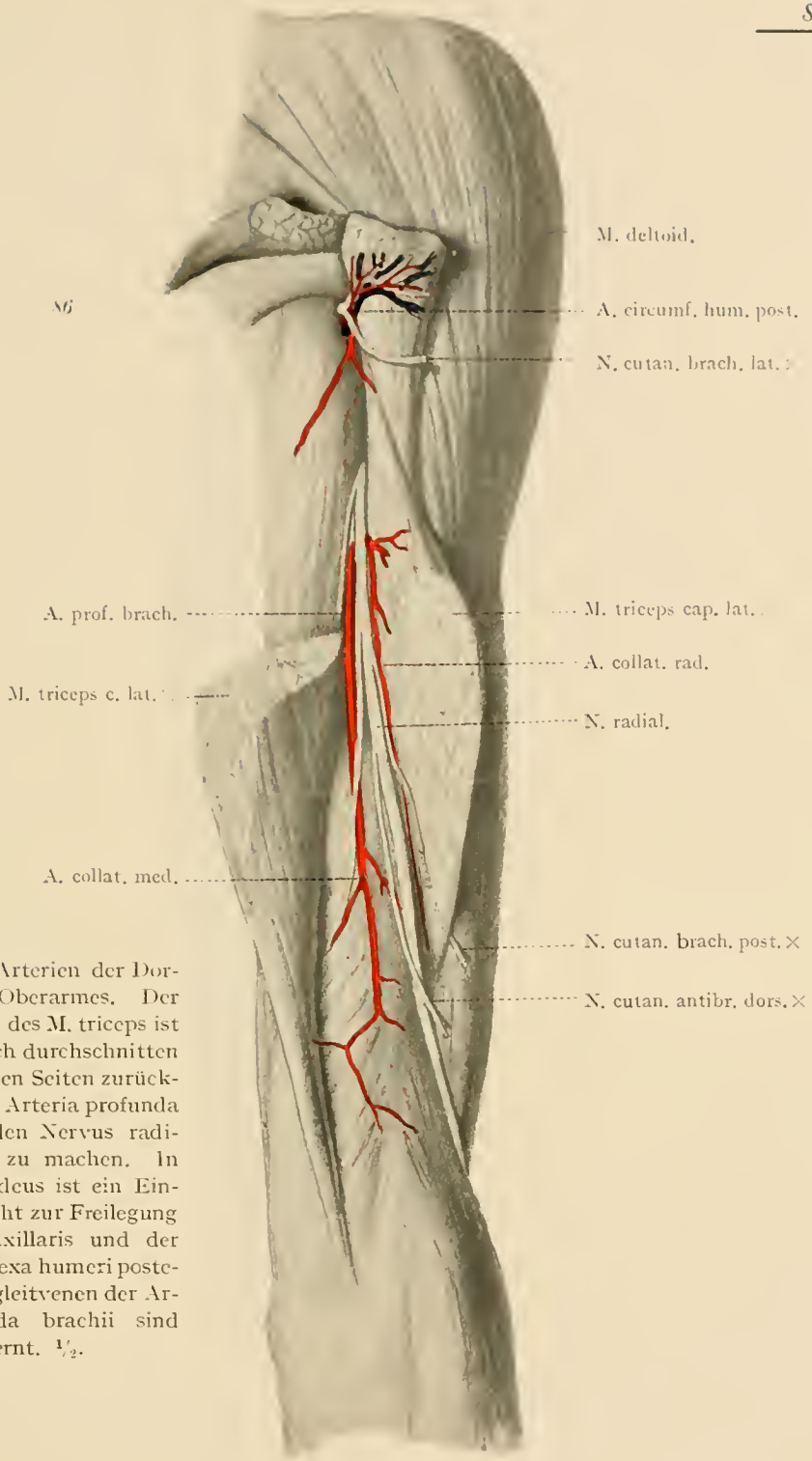

Nerven und Arterien der Dorsalseite des Oberarmes. Der laterale Kopf des M. triceps ist der Länge nach durchschnitten und nach beiden Seiten zurückgelegt, um die Arteria profunda brachii und den Nervus radialis sichtbar zu machen. In den M. deltoideus ist ein Einschnitt gemacht zur Freilegung des Nervus axillaris und der Vasa circumflexa humeri posteriora. Die Begleitvenen der Arteria profunda brachii sind entfernt. ½.

Brachium, Nervi et Arteriae.

87

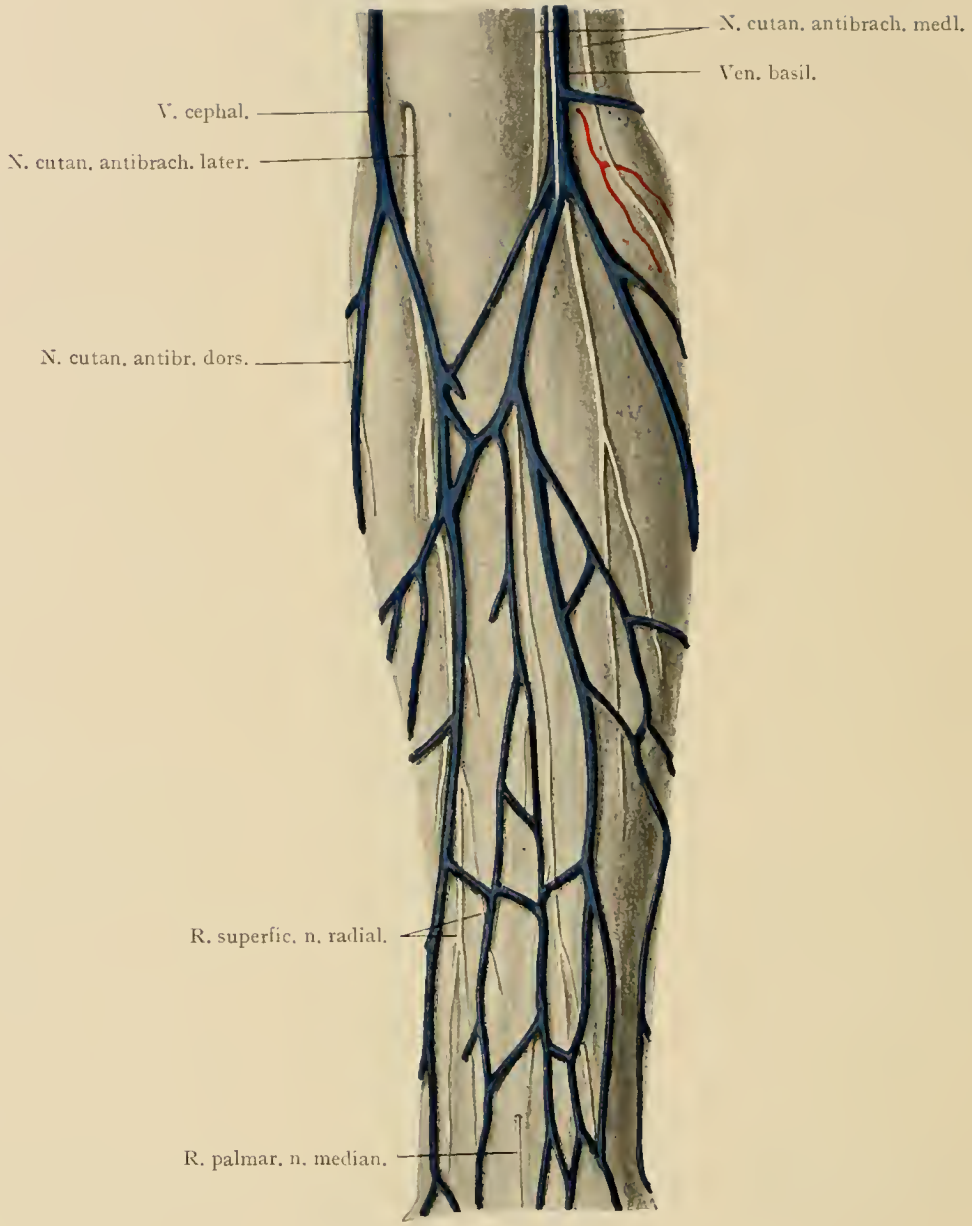

Hautnerven und Hautvenen der Vorderseite des Unterarmes. $^2/_3$.
Die Vena mediana ist in ein Geflecht aufgelöst.

Antibrachium, Nervi et Venae cutaneae.

88

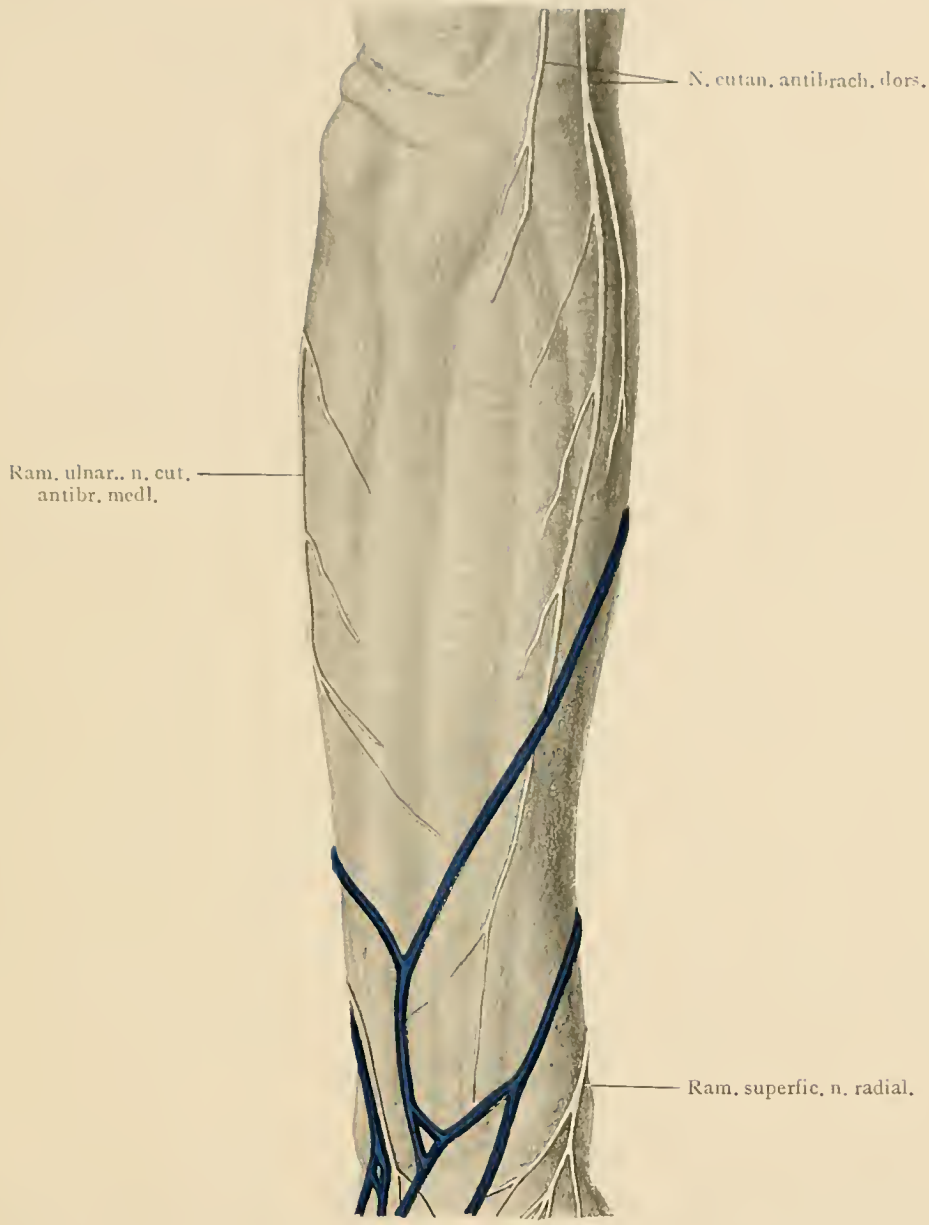

Hautvenen und Hautnerven der Dorsalseite des Unterarmes. $^2/_3$.

Antibrachium, Nervi et Venae cutaneae.

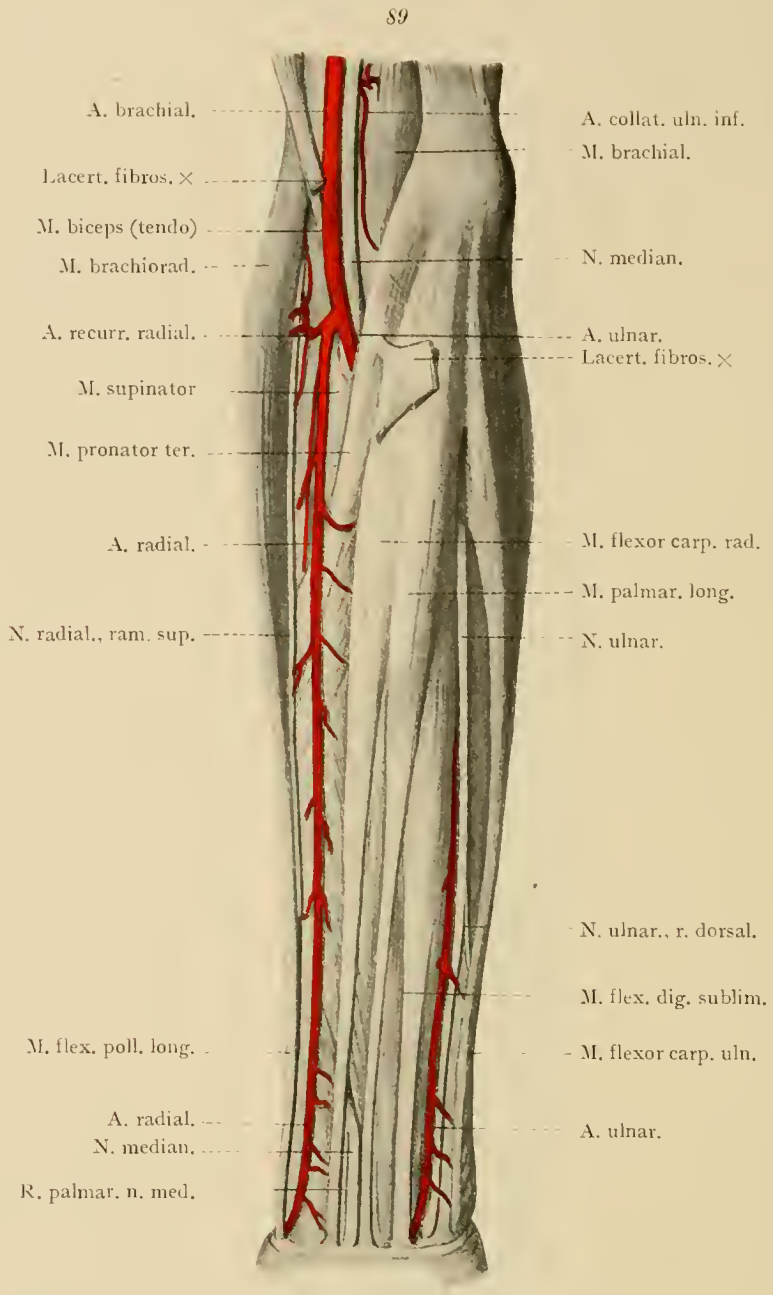

Nerven und Arterien der Volarseite des Unterarmes. Erste Schichte. Die Radialmuskeln sind radialwärts, der M. flexor carpi ulnaris ist ulnarwärts zurückgezogen, um die sonst teilweise versteckten Nerven und Arterien in größerer Ausdehnung überblicken zu können. [1 2].

Antibrachium, Nervi et Arteriae.

90

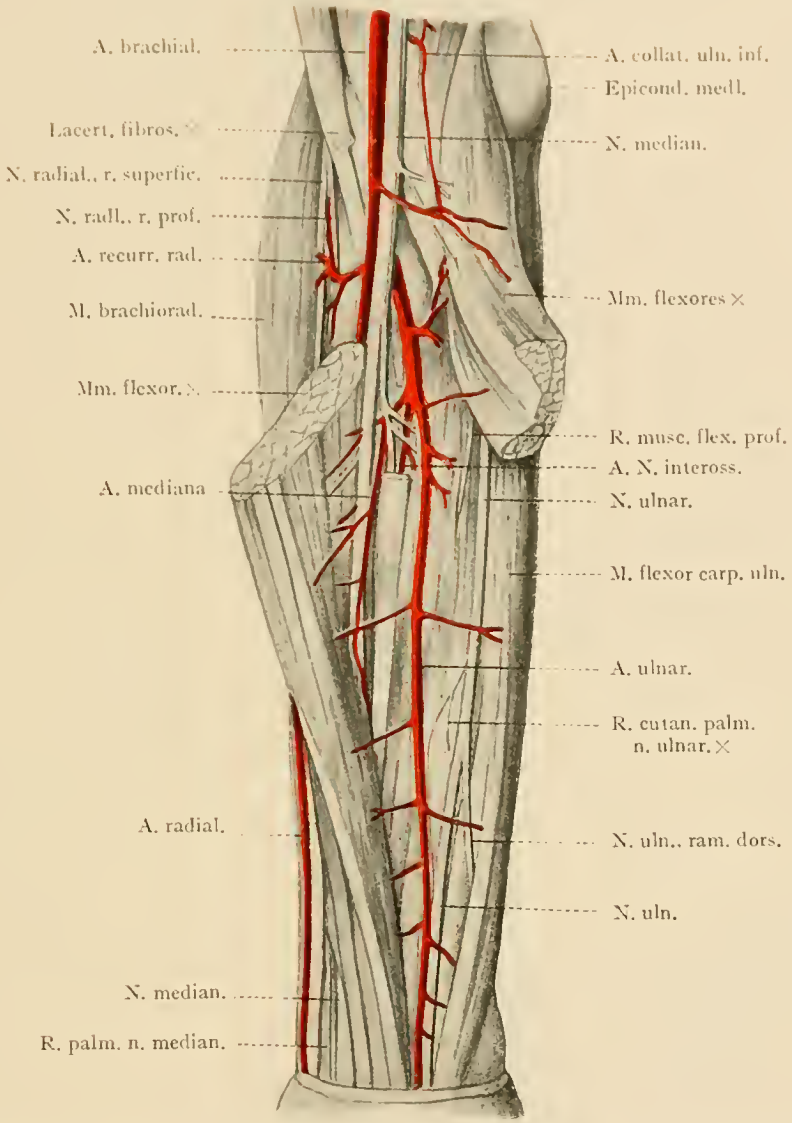

Nerven und Arterien der Volarseite des Unterarmes, zweite Schichte. Die Flexoren sind durchschnitten und nach beiden Seiten zurückgelegt. Die Arteria radialis wird dadurch zum Teil verdeckt, die Arteria ulnaris und der Nervus ulnaris sind in ganzer Länge sichtbar. Die Muskeläste des Nervus medianus senken sich in ihre Muskeln ein. [1 2].

Antibrachium, Nervi et Arteriae.

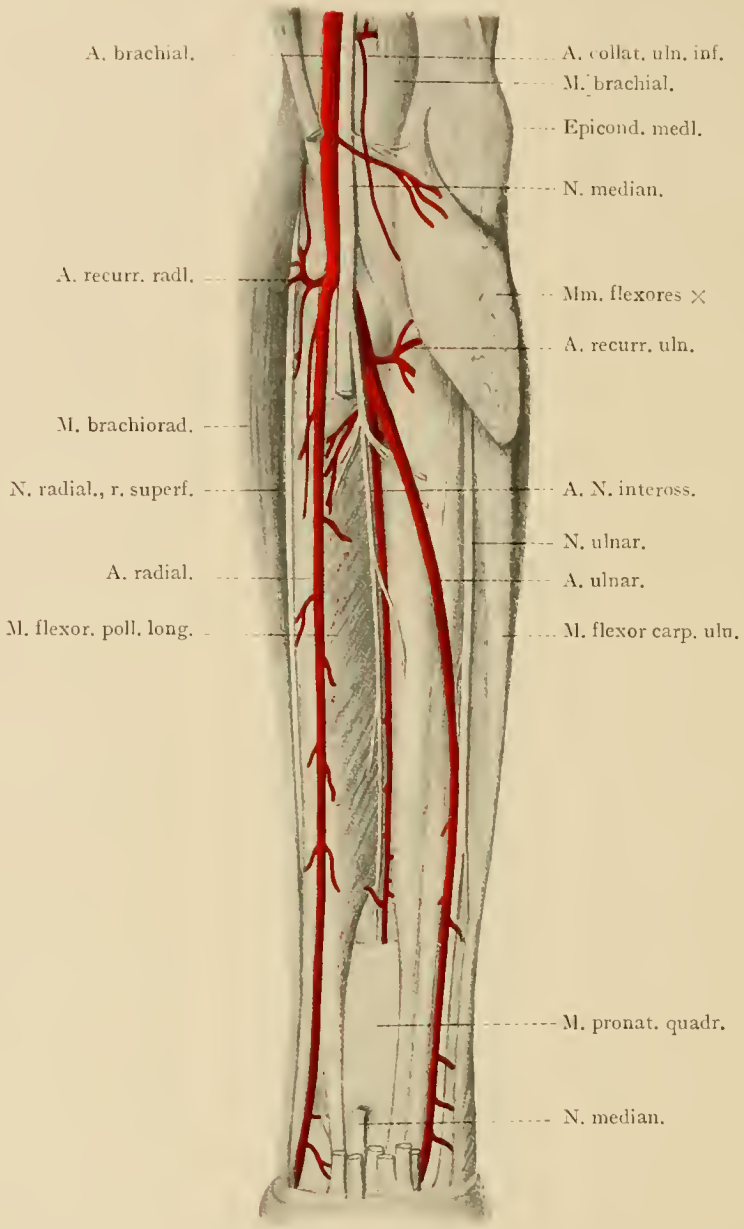

Nerven und Arterien der Volarseite des Vorderarmes. Tiefste Schichte. Der proximale Teil der oberflächlichen Schichte der Flexoren ist zurückgelegt, vom distalen sind nur die Sehnen dicht über dem Handgelenk stehen geblieben. Mm. flexor pollicis longus und flexor digitorum profundus sind erhalten. Aus dem Nervus medianus ist ein großes Stück entfernt. $^1/_2$.

Antibrachium, Nervi et Arteriae.

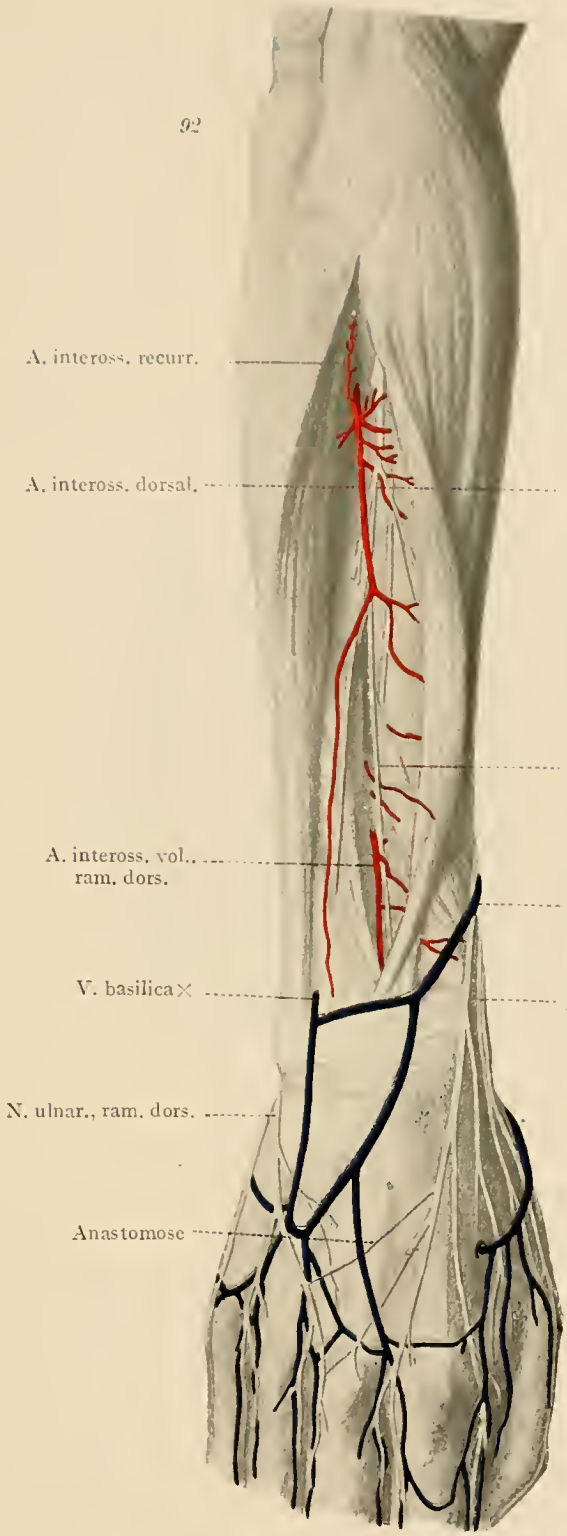

Nerven und Arterien der Dorsalseite des Unterarmes. Nerven und Venen des Handrückens. Die Streckmuskeln des Unterarmes sind auseinandergelegt, um die in der Tiefe liegenden Nerven und Gefäße sichtbar zu machen. Auf dem Handrücken sind nur die oberflächlichen Nerven und Venen freigelegt. 1/2.

Antibrachium, Nervi et arteriae. Dorsum manus.

93

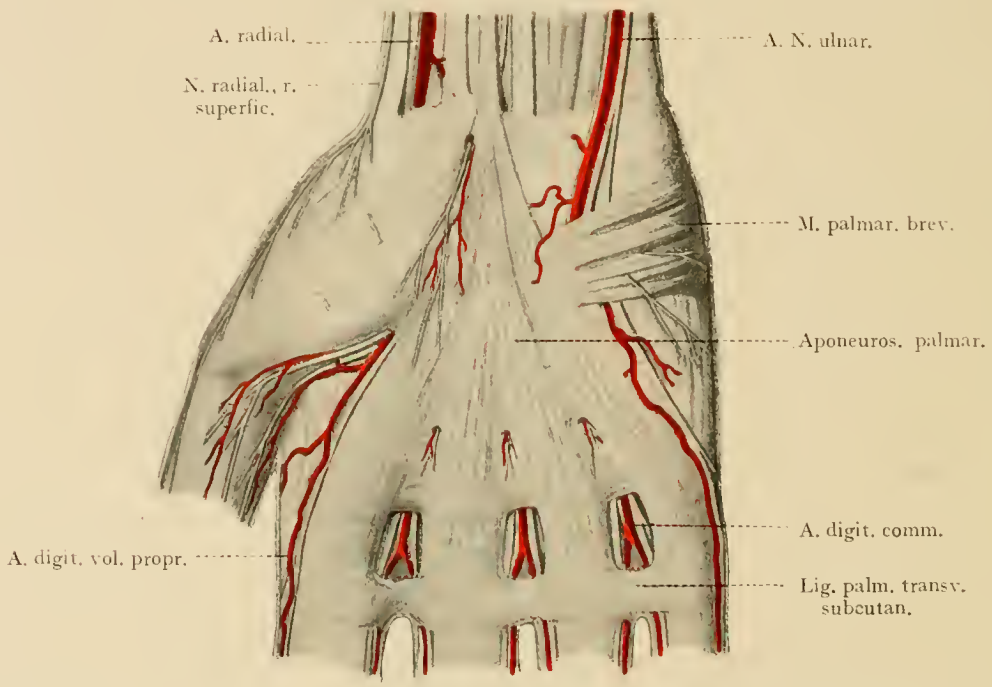

Nerven und Arterien der Hohlhand, oberflächlichste Schichte. Die durch die Aponeurose tretenden Hautnerven und Hautarterien. ^{2} 3.

Vola manus, Nervi et arteriae.

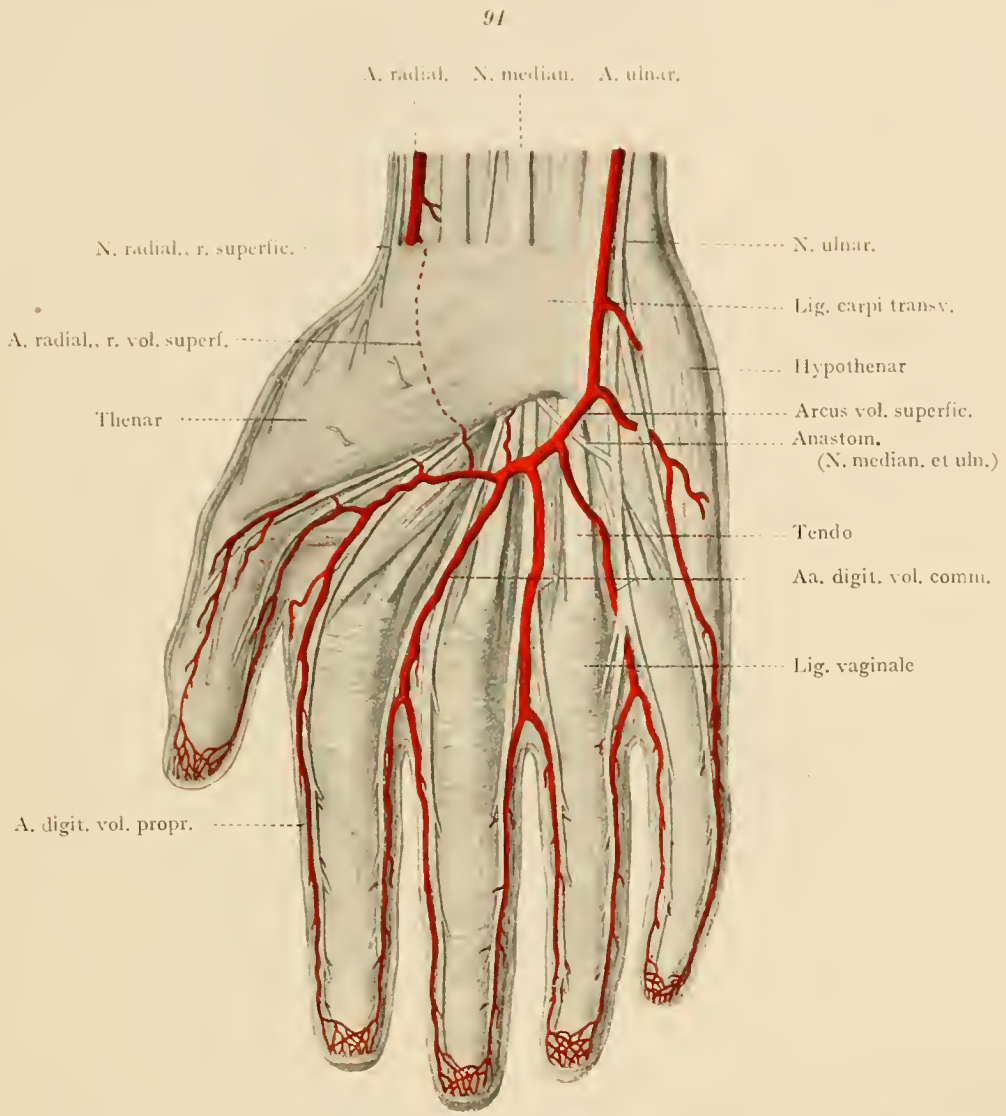

Nerven und Arterien der Hohlhand und der Volarseite der Finger nach Entfernung der Volaraponeurose und des M. palmaris brevis. Der oberflächliche Ast der Arteria radialis, welcher von Teilen der Muskulatur des Daumenballens gedeckt wird, ist mit unterbrochenen Linien angegeben. Die Anastomose zwischen Nervus medianus und ulnaris verläuft nicht immer an gleicher Stelle. $^2/_3$.

Vola manus et digiti. Nervi et Arteriae.

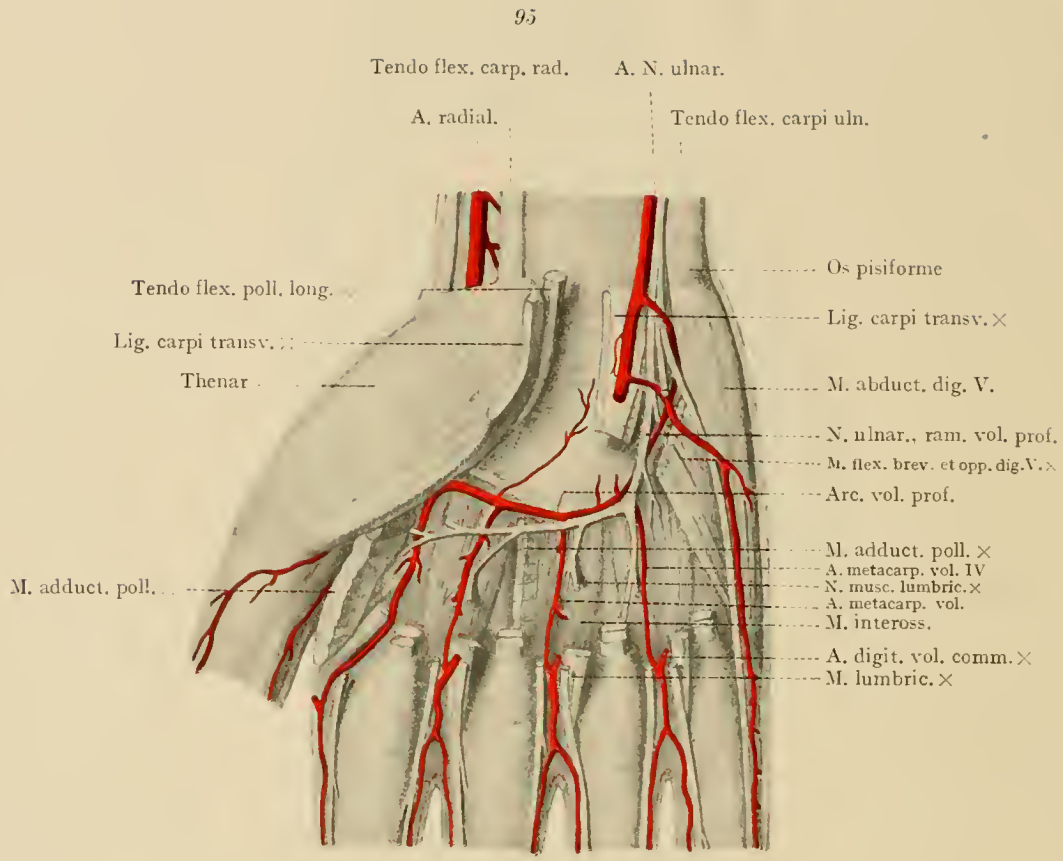

Nerven und Arterien der Hohlhand, tiefe Schichte. Tiefer Hohlhandbogen und tiefer Ast des Nervus ulnaris. Der Canalis carpi ist durch Durchschneidung des Ligamentum carpi transversum geöffnet, die Sehnen der Fingerbeuger sind am Beginn der Ligamenta vaginalia abgeschnitten, ebenso die zu den Fingern gehenden Nerven und Arterien. Da nur der distale Teil der Mm. lumbricales erhalten werden konnte, sind auch die zu ihnen hingehenden Nerven abgeschnitten. Der M. adductor policis ist durchschnitten und nach beiden Seiten zurückgelegt. $^{2}/_{3}$.

Vola manus. Nervi et Arteriae.

96

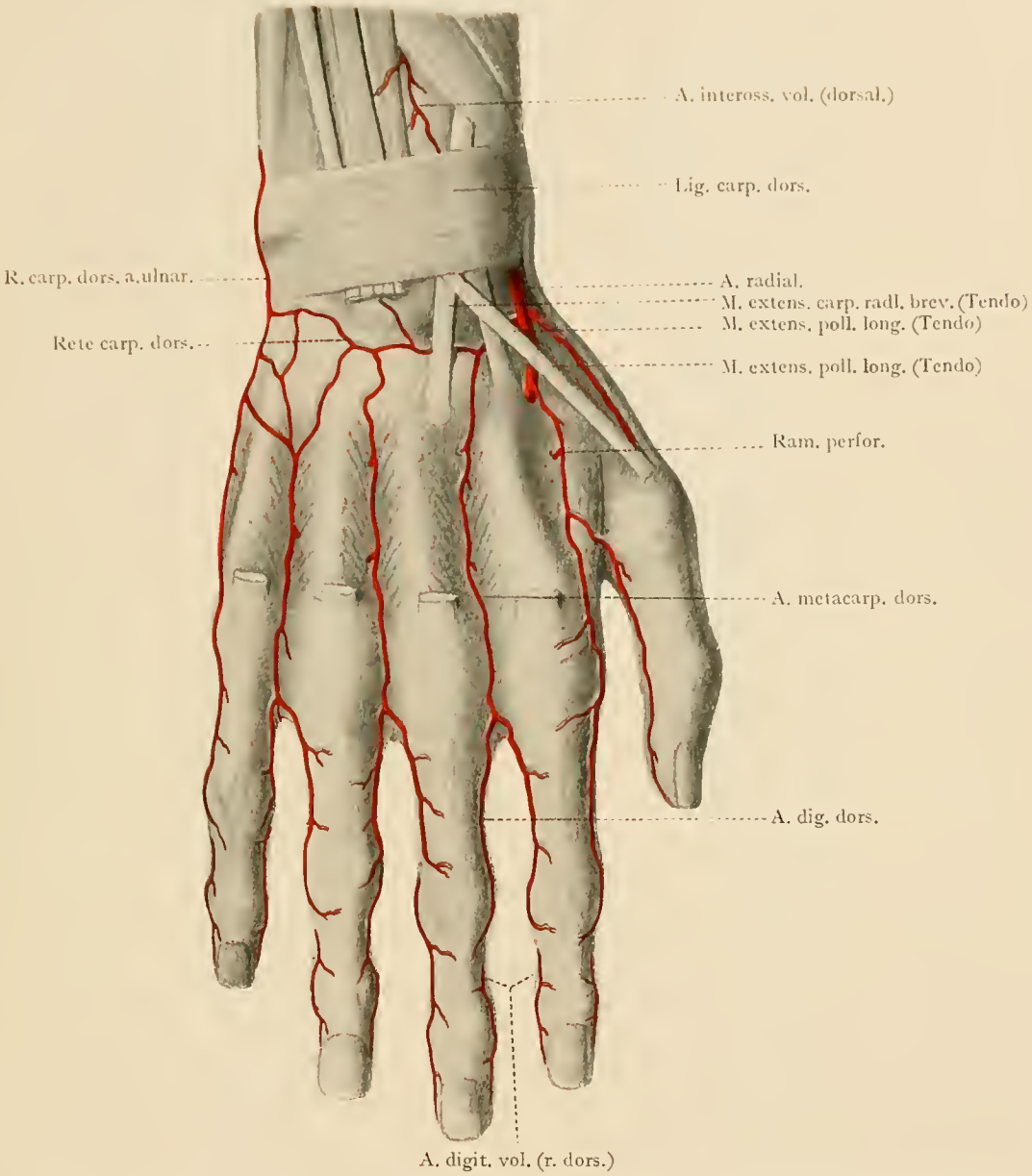

Hand- und Fingerrücken, tiefe Schichte, Arterien; die Sehnen der Extensoren sind am Ligamentum carpi dorsale und an der Grundphalange der Finger abgeschnitten, um das Rete carpeum und die zu den Fingern gehenden Gefäße freizulegen. $^2/_3$.

Dorsum manus et digitorum. Arteriae.

97

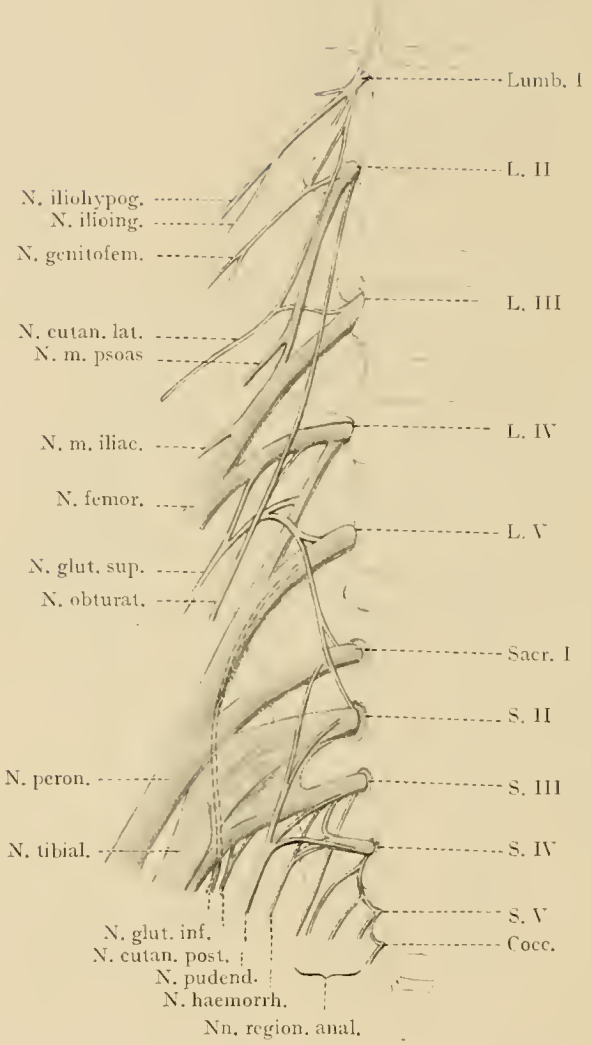

Schema des Plexus lumbosacralis, tunlichst vereinfacht. Kurze Muskeläste sind der Übersichtlichkeit wegen fortgelassen.

Plexus lumbosacralis.

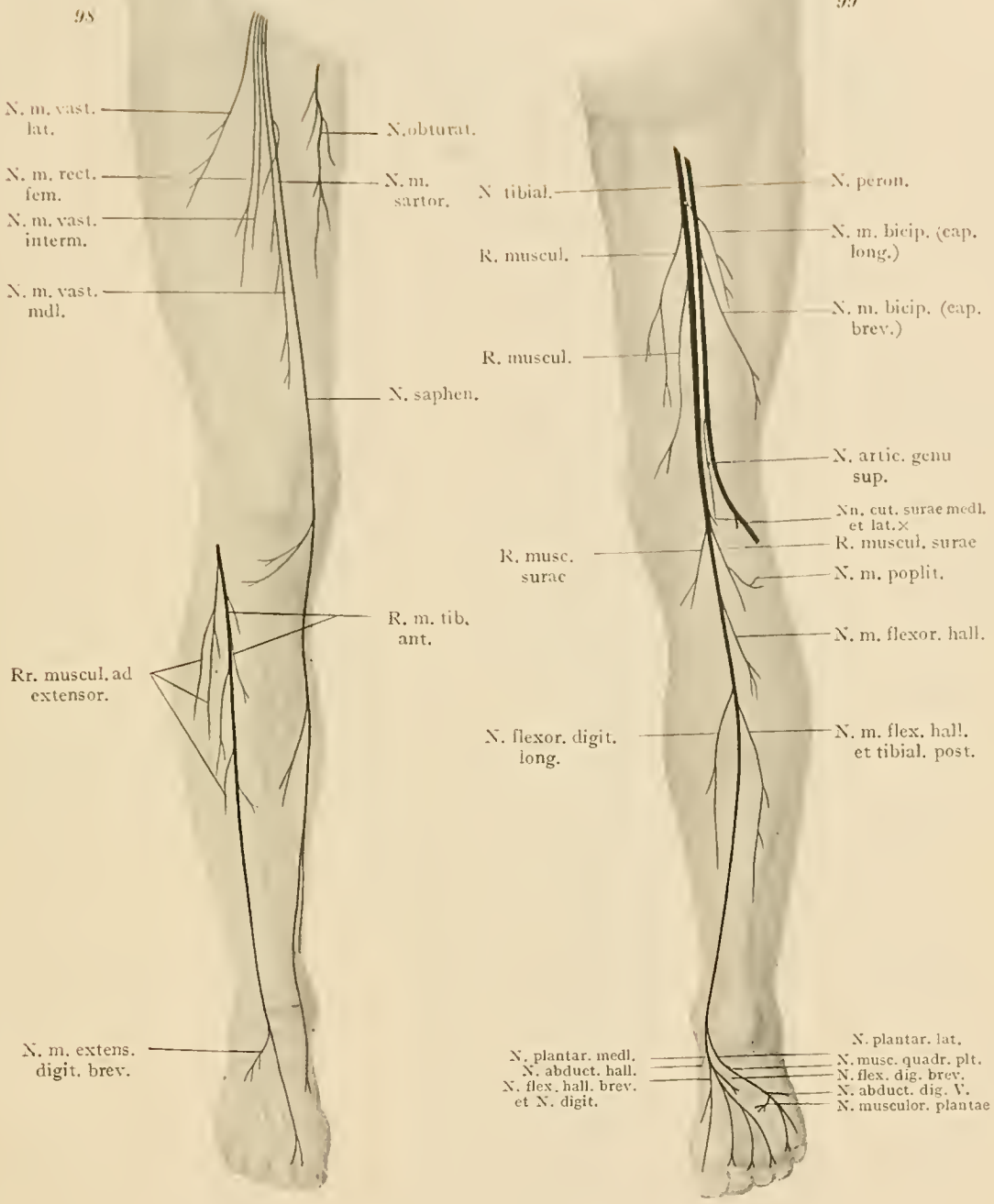

Vorderseite. Rückseite.

Schema der tiefen Nerven der unteren Extremität.

Extremitas inferior. Nervi.

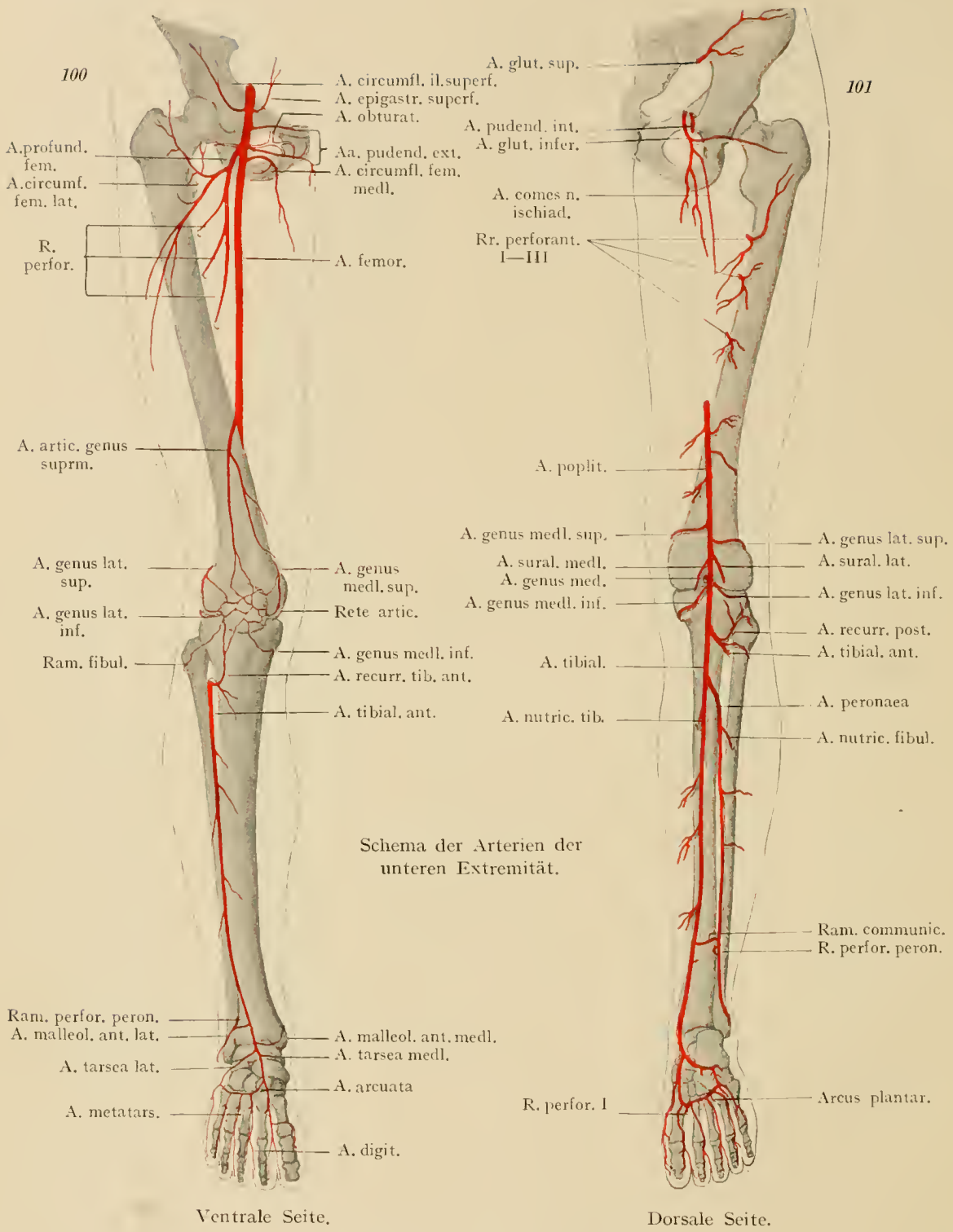

Schema der Arterien der unteren Extremität.

Extremitas inferior, Arteriae.

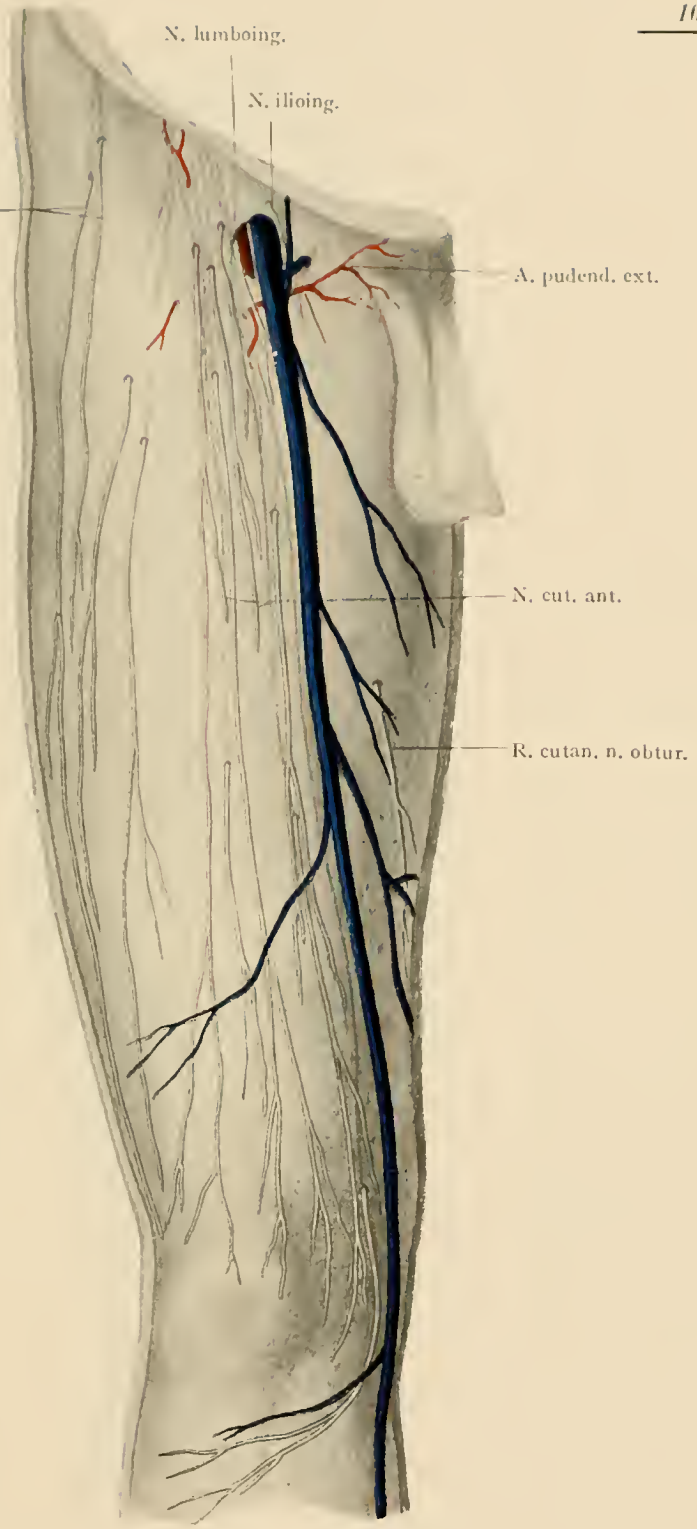

102

Hautnerven und Hautvenen der Vorderseite des Oberschenkels. 1/3.

Femur, Nervi et Venae cutaneae.

103.

103

Hautnerven und Hautvenen des Gesäßes und des Oberschenkels. $^1/_3$.

Coxa et Femur, Nervi et Venae cutaneae.

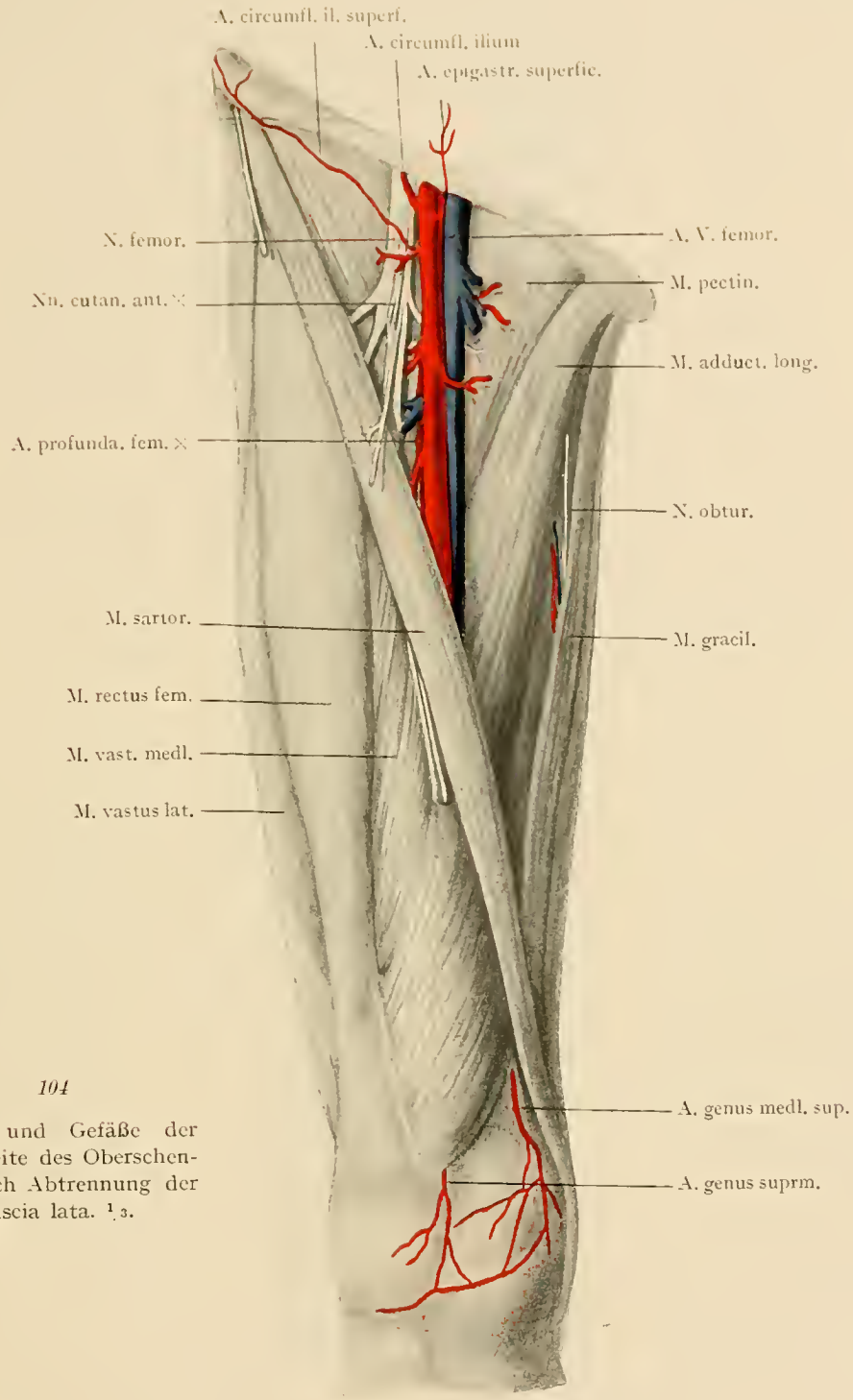

104

Nerven und Gefäße der Vorderseite des Oberschenkels, nach Abtrennung der Fascia lata. $^1/_3$.

Femur, Nervi et Vasa.

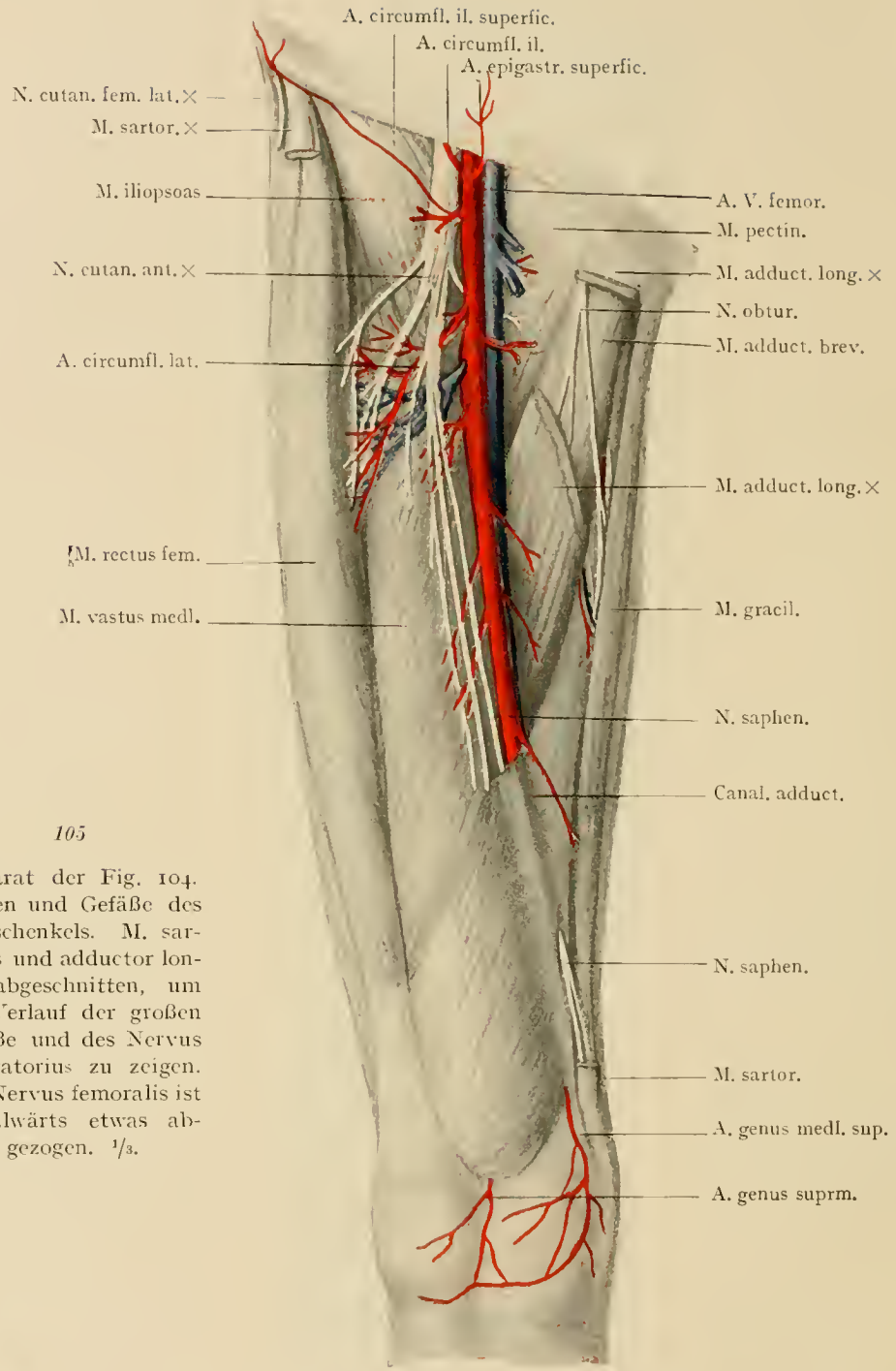

105

Präparat der Fig. 104. Nerven und Gefäße des Oberschenkels. M. sartorius und adductor longus abgeschnitten, um den Verlauf der großen Gefäße und des Nervus obturatorius zu zeigen. Der Nervus femoralis ist lateralwärts etwas abgezogen. 1/3.

Femur, Nervi et Vasa.

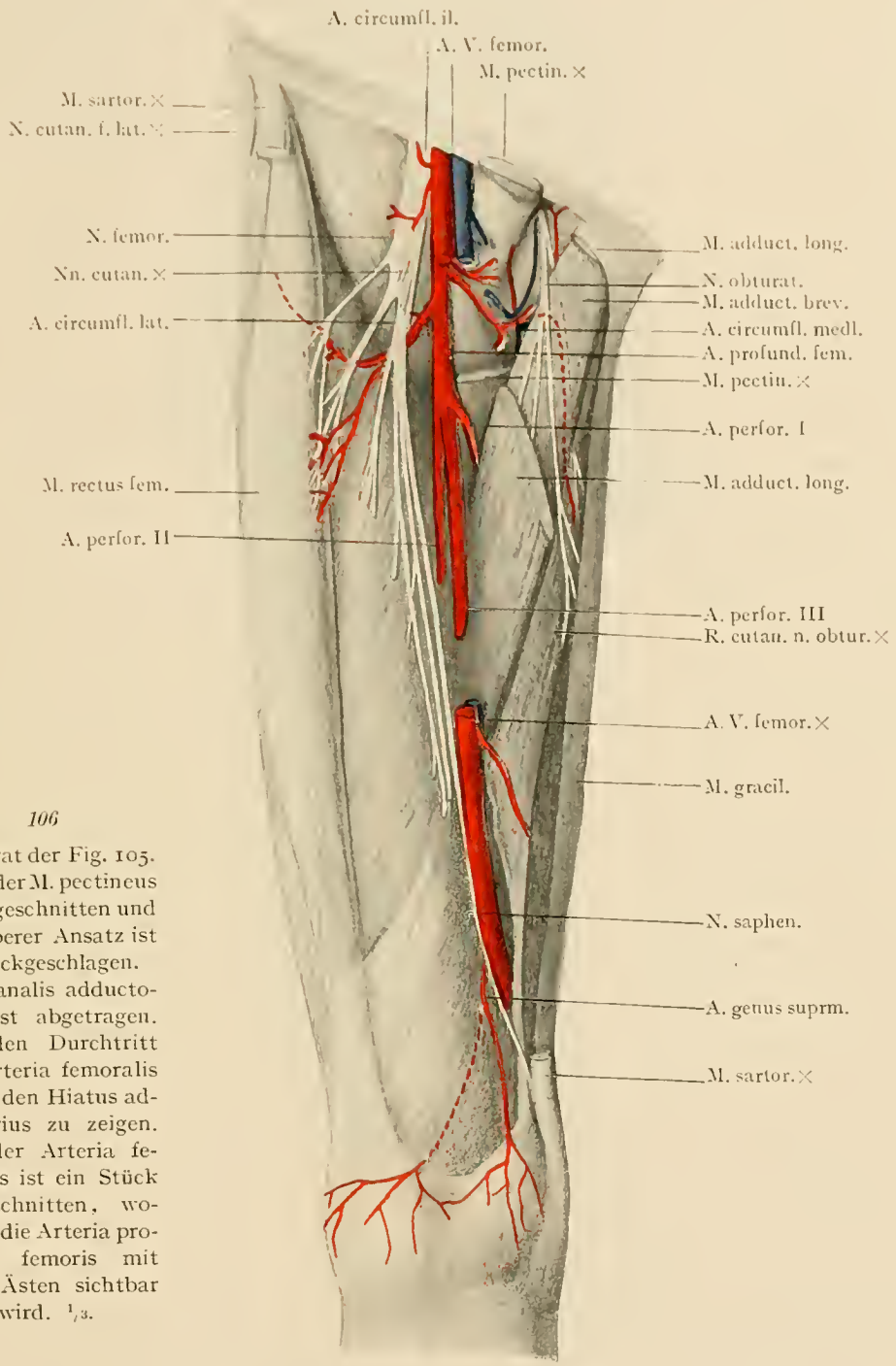

106

Präparat der Fig. 105. Auch der M. pectineus ist abgeschnitten und sein oberer Ansatz ist zurückgeschlagen. Der Canalis adductorius ist abgetragen, um den Durchtritt der Arteria femoralis durch den Hiatus adductorius zu zeigen. Aus der Arteria femoralis ist ein Stück ausgeschnitten, wodurch die Arteria profunda femoris mit ihren Ästen sichtbar wird. $^1/_3$.

Femur, Nervi et Vasa.

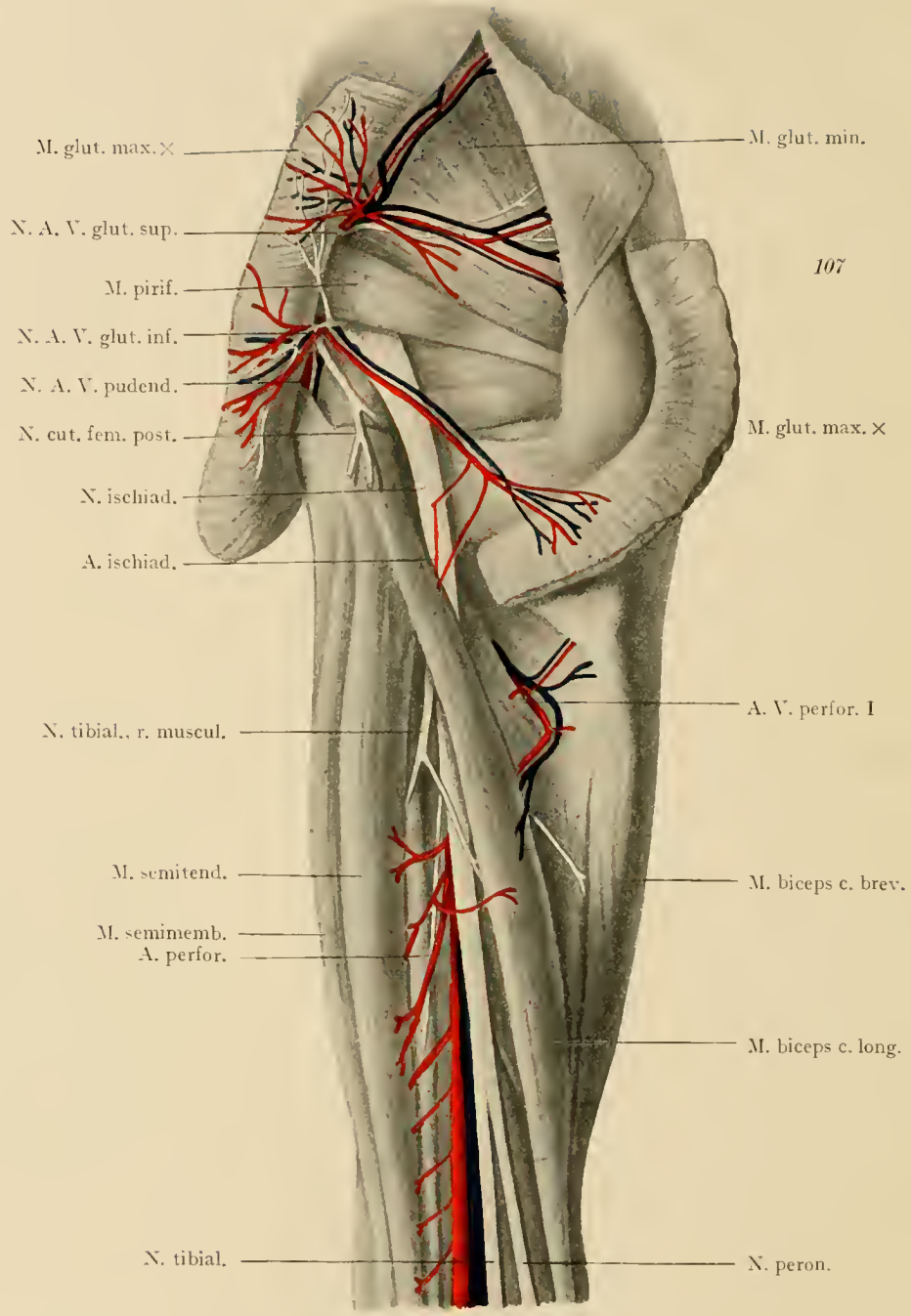

Nerven und Gefäße der Rückseite der Hüftgegend und des Oberschenkels. Der M. glutaeus maximus ist durchschnitten und nach beiden Seiten zurückgelegt. Die Beugemuskeln des Oberschenkels sind auseinandergezogen, um den N. ischiadicus und die Gefäße sichtbar zu machen. 1/3.

Coxa et Femur, Nervi et Vasa.

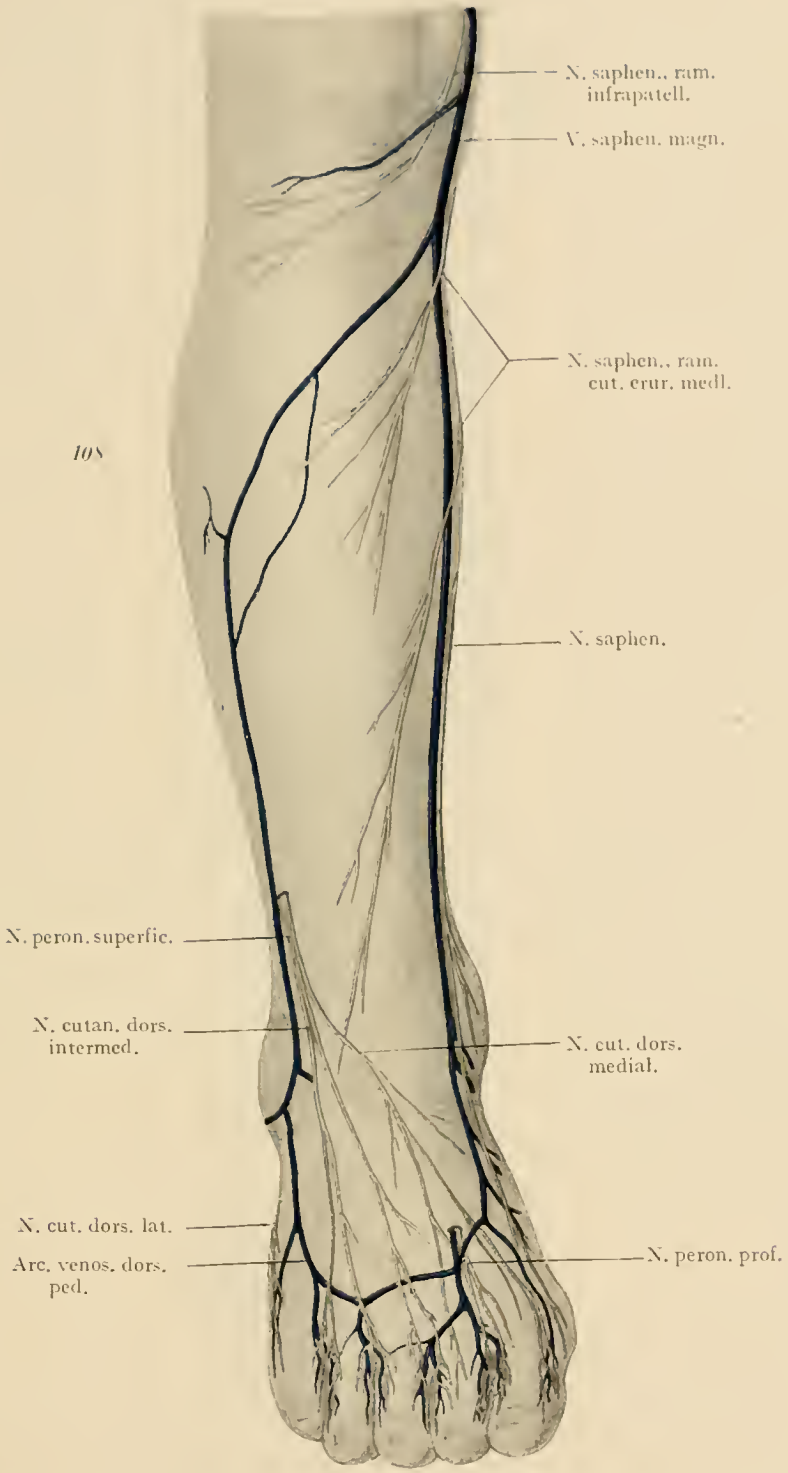

Oberflächliche Venen und Nerven der Vorderseite des Unterschenkels und des Fußrückens. 1/3.

Crus et Pes. Nervi et Venae cutaneae.

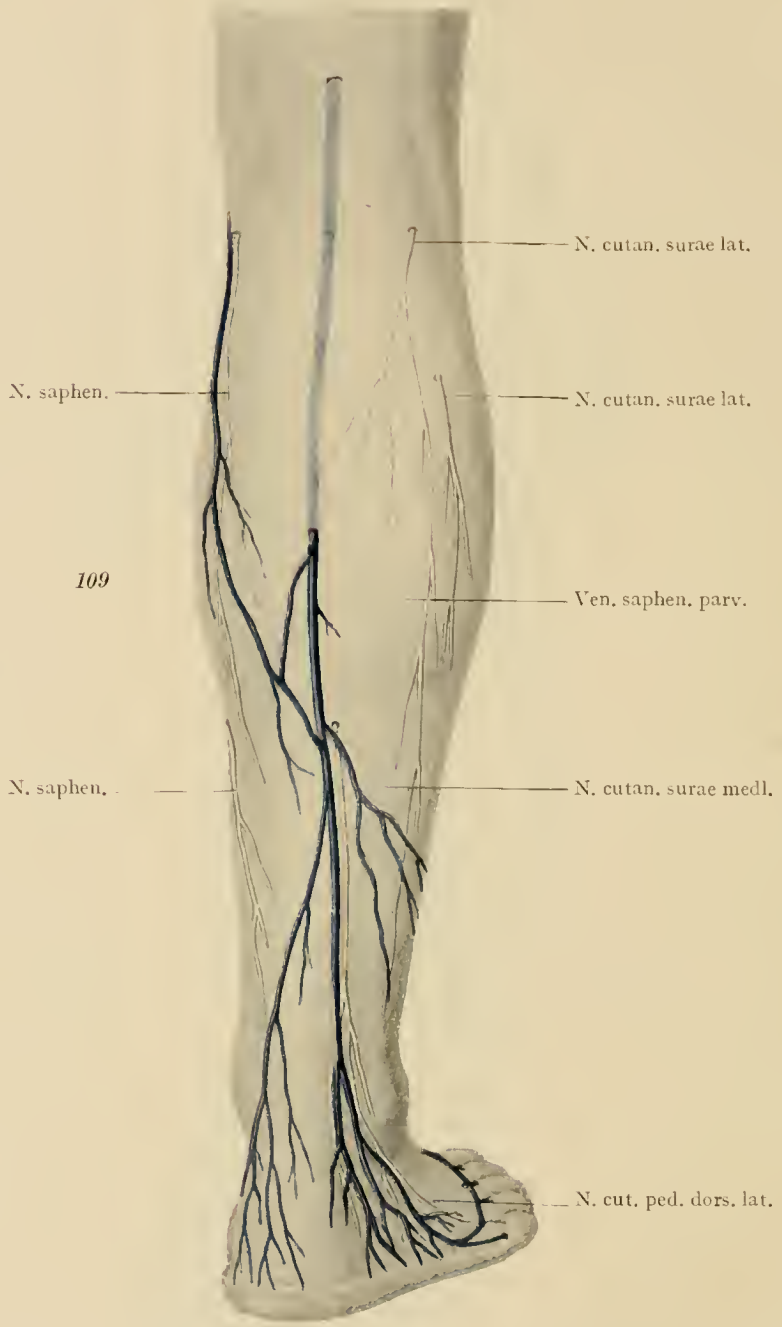

Oberflächliche Nerven und Venen der Dorsalseite des Unterschenkels. Die Vena saphena parva tritt in halber Höhe unter die Fascie. $^1/_3$.

Crus, Nervi et Venae subcutaneae.

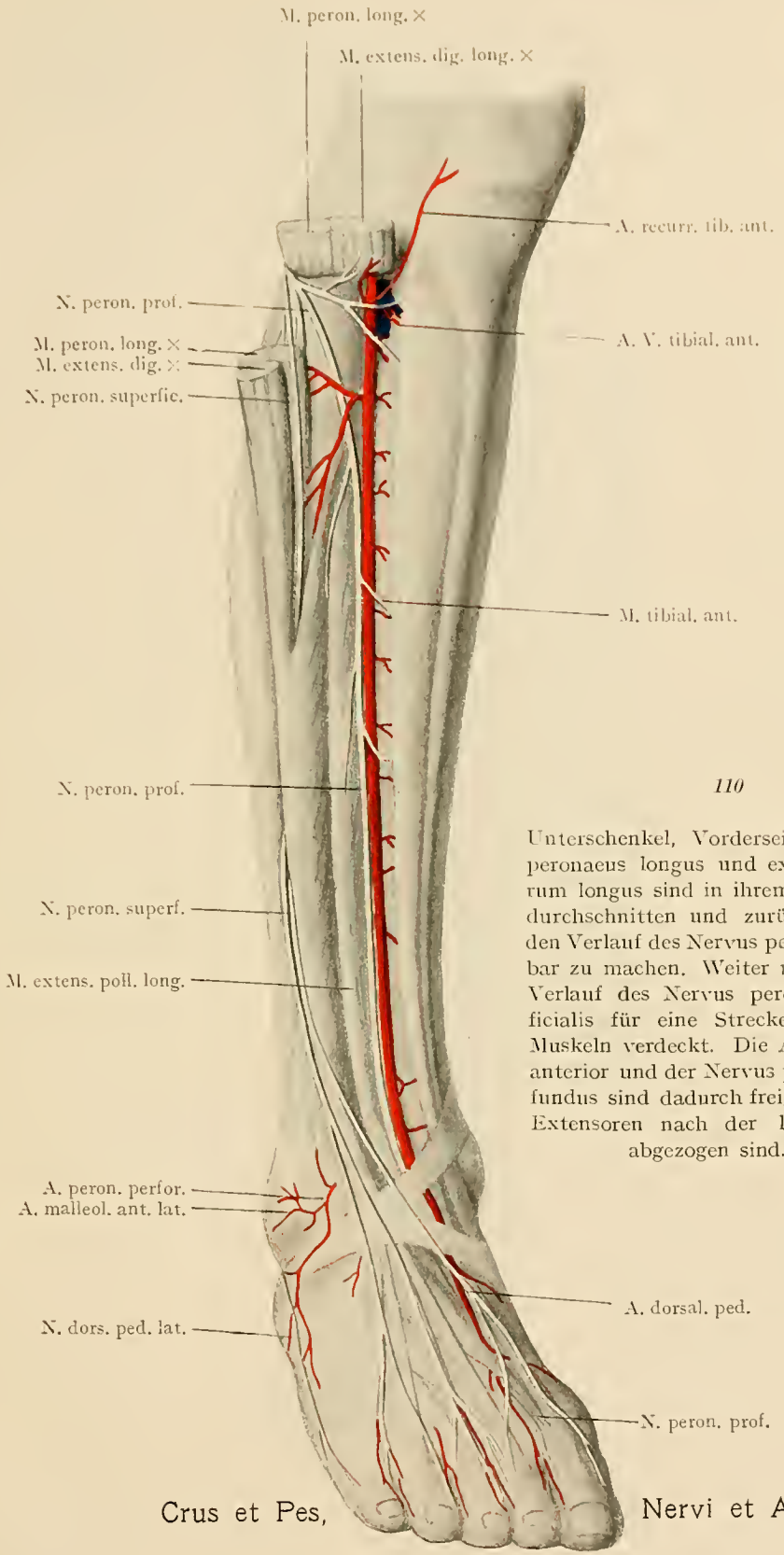

110

Unterschenkel, Vorderseite. Die Mm. peronaeus longus und extensor digitorum longus sind in ihrem obersten Teil durchschnitten und zurückgelegt, um den Verlauf des Nervus peronaeus sichtbar zu machen. Weiter unten wird der Verlauf des Nervus peronaeus superficialis für eine Strecke durch diese Muskeln verdeckt. Die Arteria tibialis anterior und der Nervus peronaeus profundus sind dadurch freigelegt, daß die Extensoren nach der lateralen Seite abgezogen sind. [1] a.

Crus et Pes, Nervi et Arteriae.

111

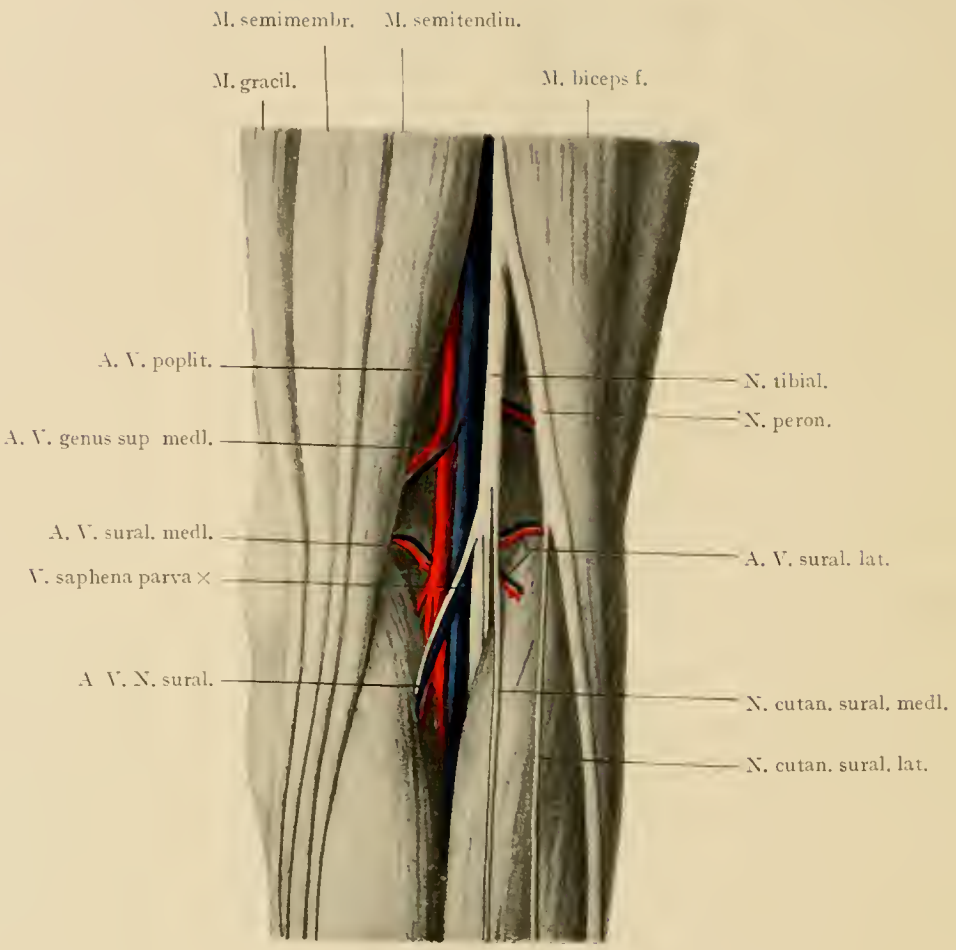

Inhalt der Kniekehle. Nerven und Gefäße. 1/2.

Regio poplitea, Nervi et Vasa.

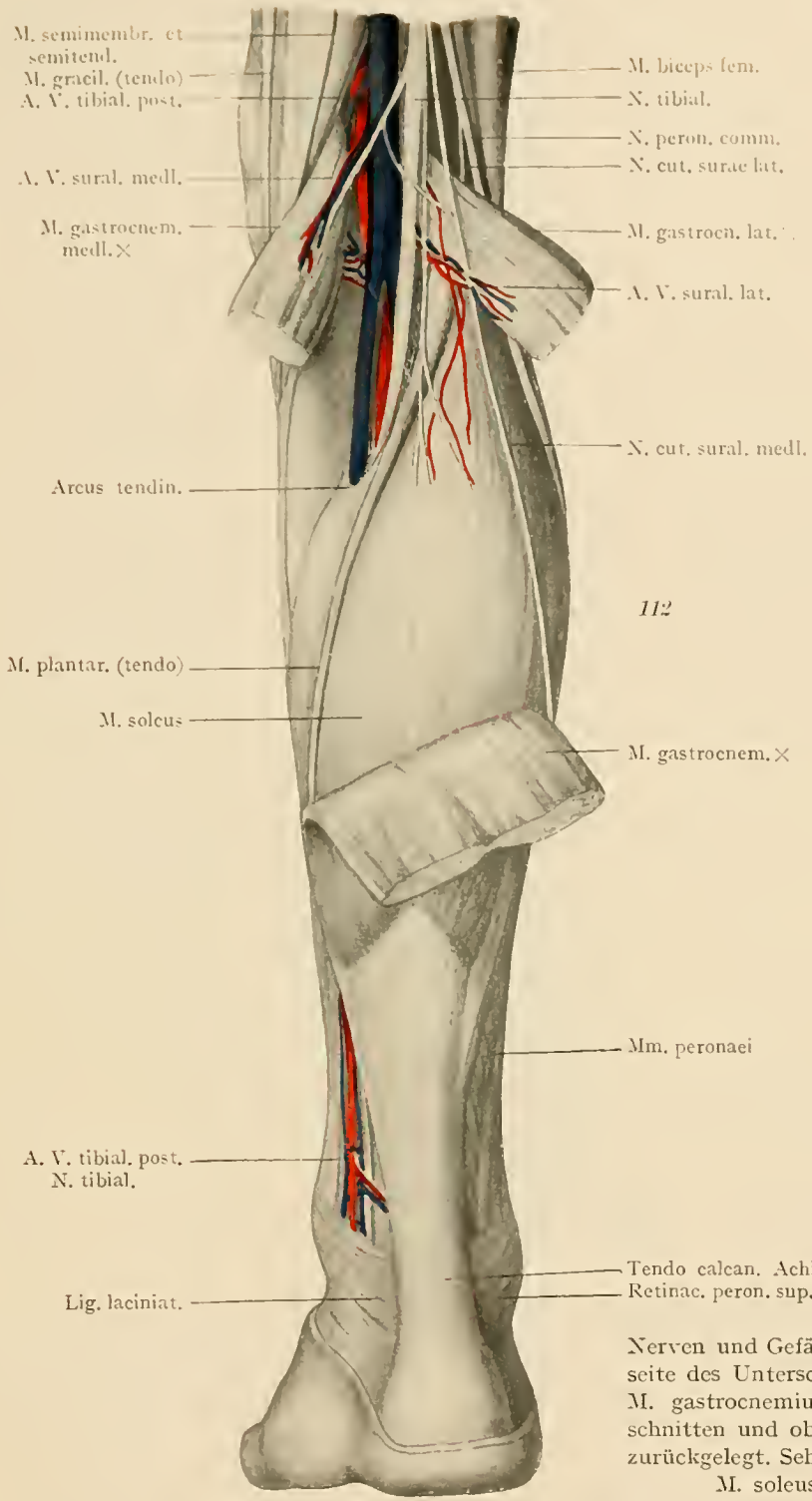

Nerven und Gefäße der Rückseite des Unterschenkels. Der M. gastrocnemius ist durchschnitten und oben und unten zurückgelegt. Sehnenbogen des M. soleus. 1/3.

Crus, Nervi et Vasa.

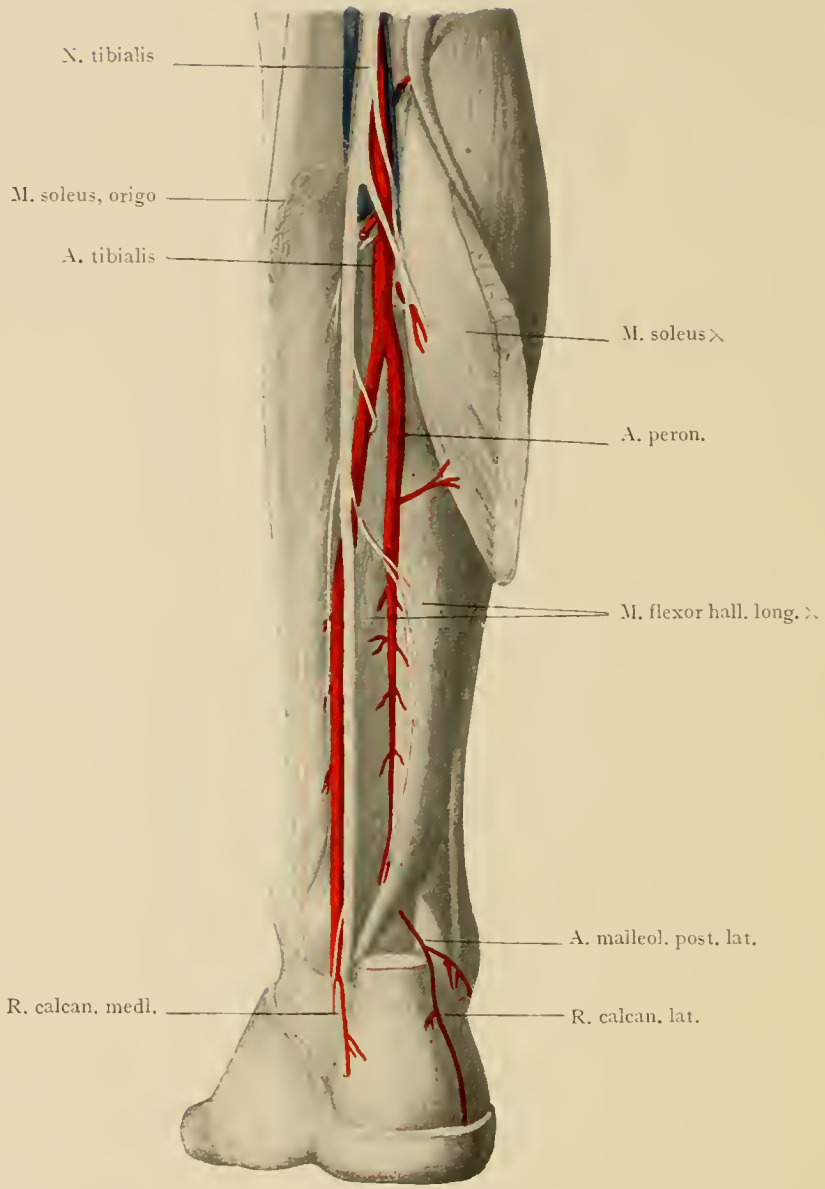

Arterien und Nerven der Rückseite des Unterschenkels. Der M. soleus ist an seinem Ursprung abgeschnitten und zurückgelegt, auch sein unterer Teil ist entfernt. Der M. flexor hallucis longus ist an seinem Ursprung abgeschnitten und zur Seite gezogen. Der Nervus tibialis ist nach der medialen Seite abgezogen, um die sonst von ihm gedeckte Arterie sichtbar zu machen. $^{1}/_{3}$.

Crus, Nervi et Arteriae.

114

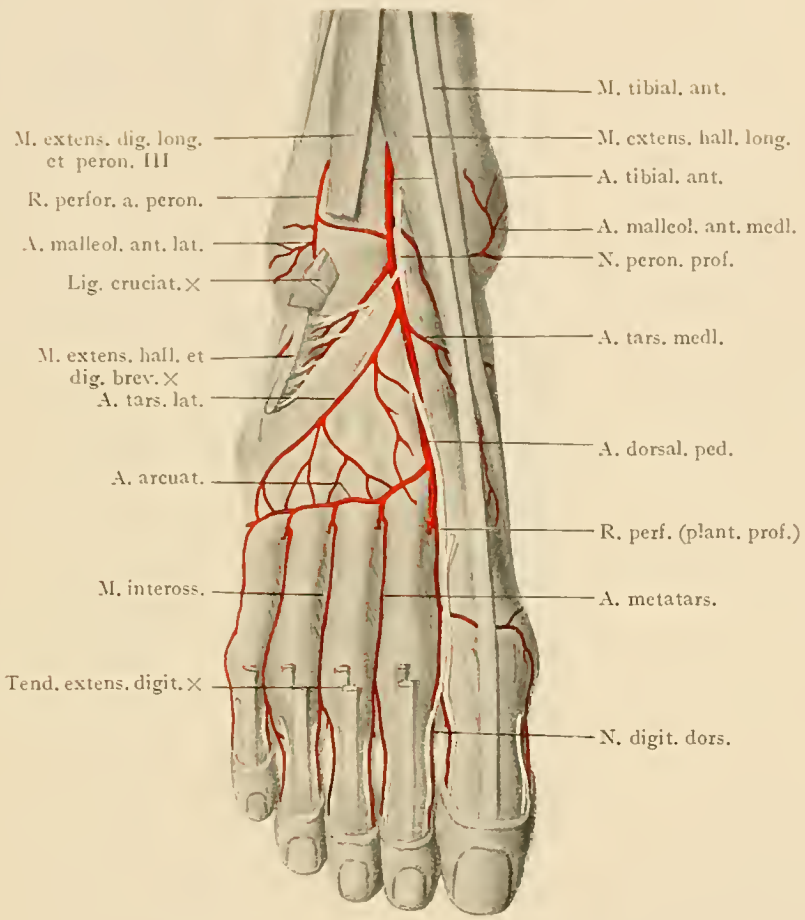

Arterien und Nerven des Fußrückens. Tiefe Schichte. ½.

Pes, Nervi et Arteriae.

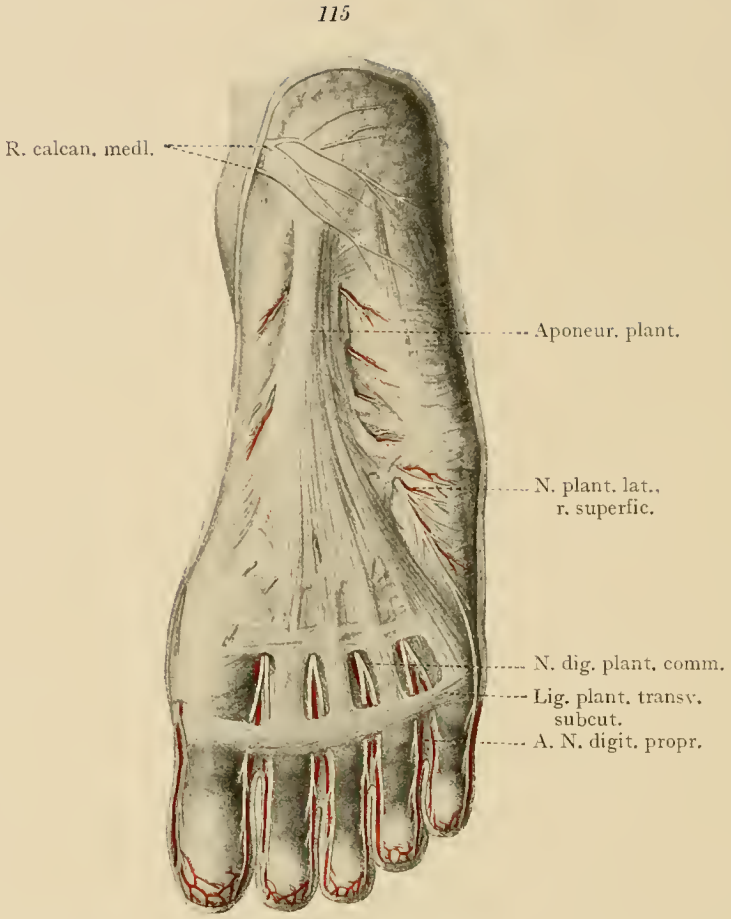

Nerven und Arterien der Fußsohle. Oberflächliche Schichte. Die durch die Aponeurose tretenden Hautnerven und Hautarterien. Nerven und Arterien der Zehen. $^1/_2$.

Pes, Nervi et Arteriae.

116

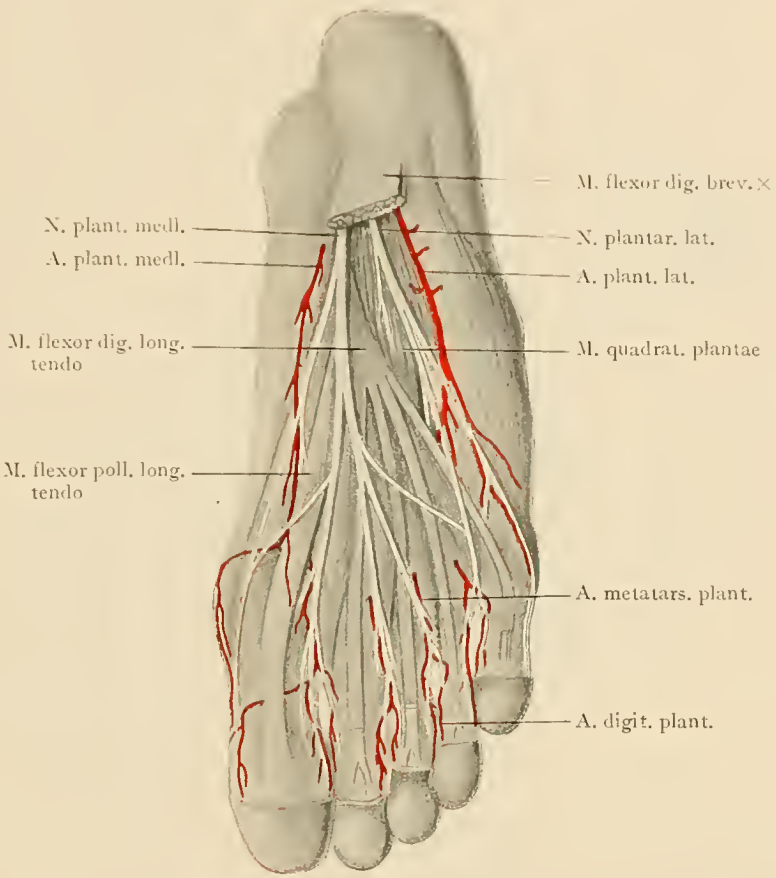

Arterien und Nerven der Fußsohle. Der M. flexor digitorum brevis ist abgeschnitten. $^1/_2$.

Pes, Nervi et Arteriae.

117

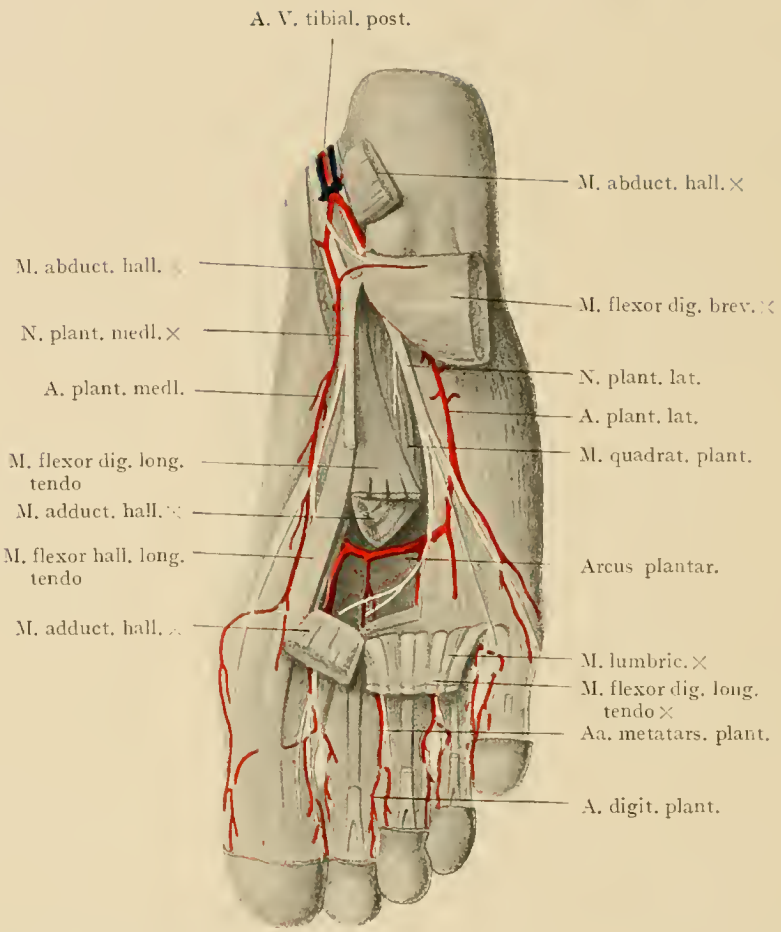

Nerven und Arterien der Fußsohle. Tiefe Schichte. Arcus plantaris. Der M. adductor hallucis ist durchschnitten, sein Anfang ist zurückgelegt. Das Ligamentum laciniatum ist entfernt. $^1/_2$.

Pes, Nervi et Arteriae.

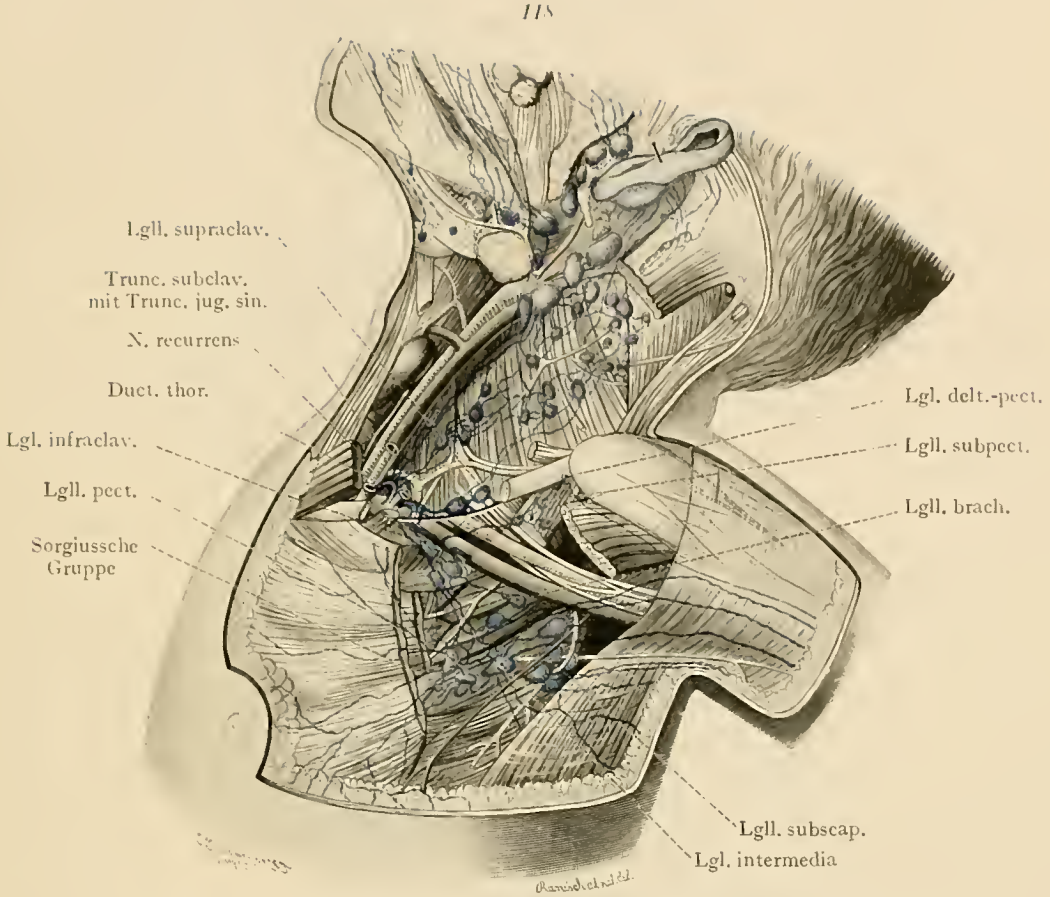

Tiefe Lymphdrüsen des Halses und der Achselgegend. (Bartels 1909.)

Systema lymphaticum.

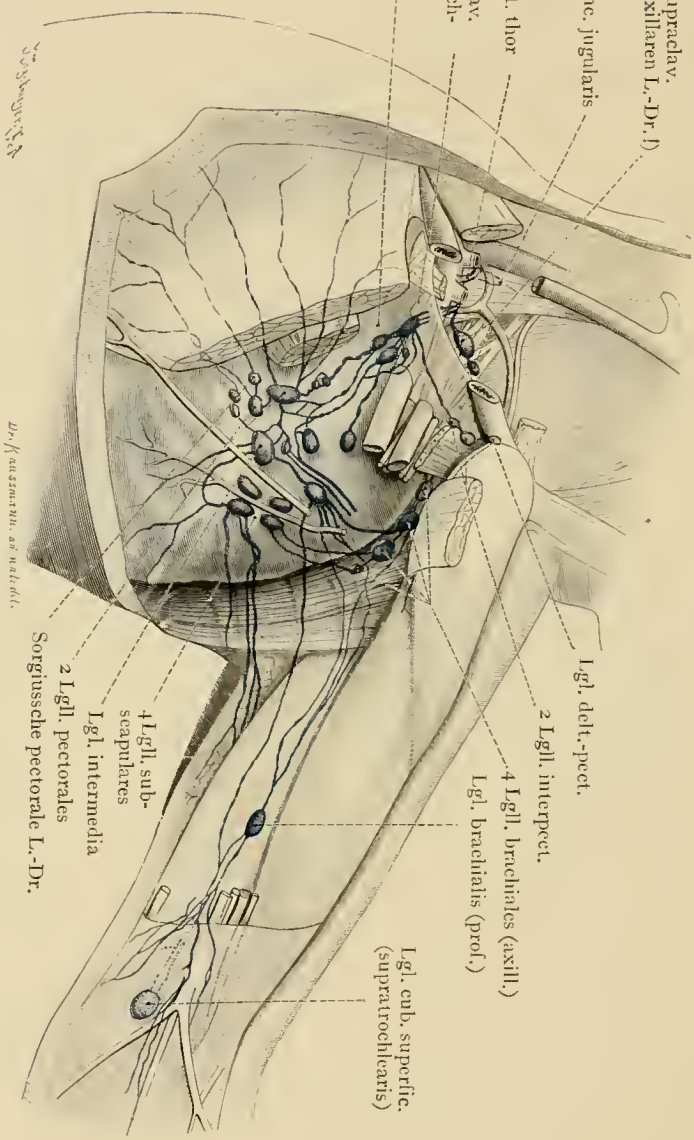

Lymphdrüsen der Achselhöhle, tiefste Lage. Lymphdrüsen des Oberarmes. (Bartels 1900.)

Systema lymphaticum.

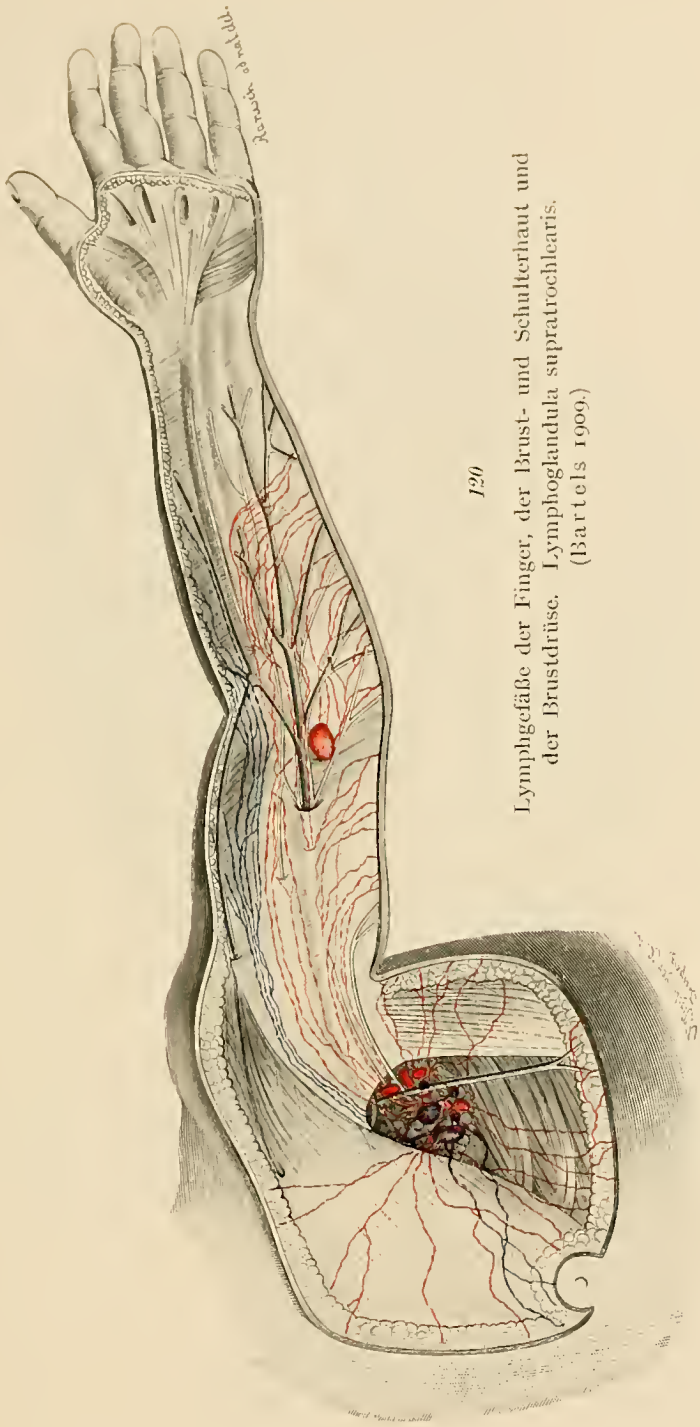

120

Lymphgefäße der Finger, der Brust- und Schulterhaut und der Brustdrüse. Lymphoglandula supratrochlearis. (Bartels 1909.)

Systema lymphaticum.

121

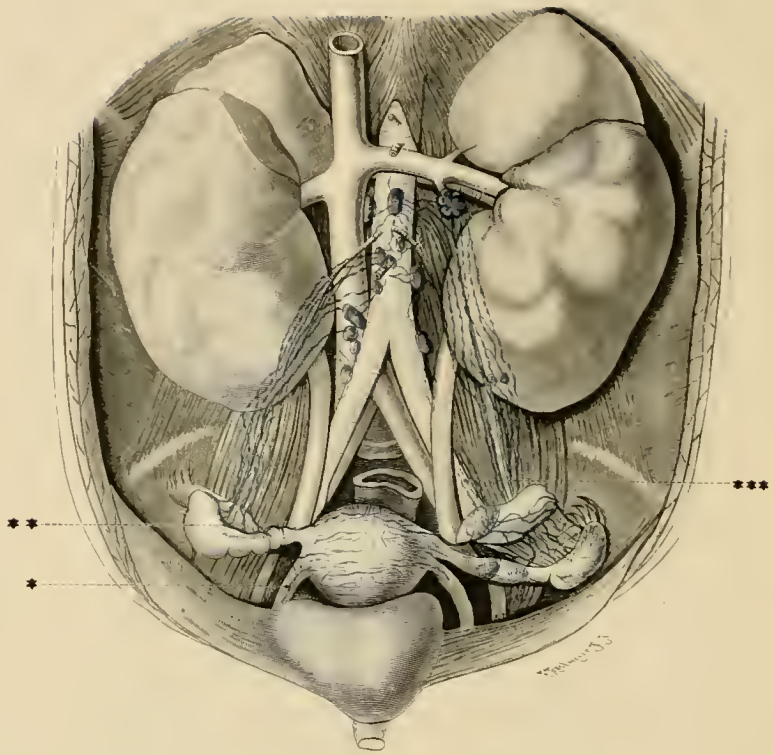

Lymphgefäße und regionäre Lymphdrüsen der inneren weiblichen Genitalien. Von den uterinen Abflußbahnen ist die längs des Ligamentum teres verlaufende durch *, die zum Plexus subovaricus verlaufende und die anastomotische Verbindung mit dem tubaren Lymphsystem durch **, die zu den Beckendrüsen verlaufenden durch *** bezeichnet. — Links ist außer dem Uterus auch die Tube und das Ovarium injiziert und deren längs der Vasa spermatica interna verlaufende Abflußbahn dargestellt. (Bartels 1909.)

Systema lymphaticum.

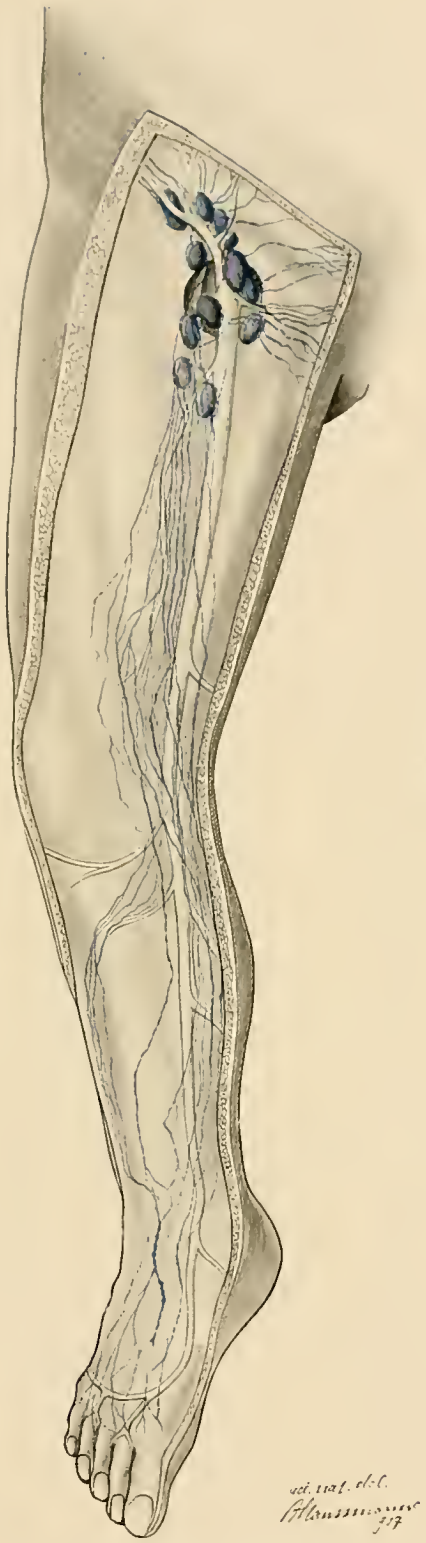

122

Oberflächliche Lymphgefäße des Beines. Inguinaldrüsen. (Bartels 1909.)

Systema lymphaticum.

Sachregister.

A.

Achselgegend, Nerven und Gefäße 70.
Ansa hypoglossi 37, 38, 65.
Antibrachium, Nervi et Arteriae 76, 77, 78, 79.
— — et Venae cutaneae 74, 75.
Anuli fibrosi atrioventriculares 11.
— fibrosus dexter 13.
Arcus aortae 5.
— plantaris 86, 102.
— venosus dorsalis pedis 93.
— — juguli 35.
— volaris profundus 67, 82.
— — sublimis 67.
— — superficialis 81.
Arteria, ae
— alveolaris inferior 16.
— — superior 16.
— angularis 15, 17, 18.
— anonyma 5, 44, 45.
— arcuata 86, 99.
— articularis genus suprema 86.
— auditiva interna 30.
— auricularis posterior 15, 17,
— — profunda 16.
— axillaris 67, 70.
— basilaris 30.
— brachialis 67.
— buccinatoria 16.
— bulbi urethrae 60.
— — vestibuli 61.
— canalis pterygoidei 16.
— capitis 15—23.
— carotis communis 19, 34, 43.
— — externa 15, 38.
— — interna 22, 38.
— — sinistra 5.
— cerebelli 30.
— cerebri 30.
— cervicalis ascendens 34, 70.
Arteria cervicalis superficialis 34, 37, 38, 70.
— ciliares 29.
— circumflexa femoris lateralis 86.
— — — medialis 86.
— — humeri 67.
— — — posterior 73.
— — ilium 48, 89, 90, 91.
— — — superficialis 86, 89, 90.
— — lateralis 90, 91.
— — posterior 70.
— — scapulae 67, 71.
— clitoridis 61.
— coeliaca 45, 49.
— — Verästelung 49.
— coeliaca, Äste 51.
— collateralis medialis 73.
— — radialis 67, 73.
— — ulnares 67.
— — — inferior 72, 76, 77, 78.
— — — superior 72.
— colli 34.
— comitans nervi ischiadici 86.
— communicans anterior 30.
— — posterior 30.
— coronariae cordis 45.
— — — dextra 7.
— — — sinistra 7.
— — — — ramus descendens anterior 7.
— — dextra, ramus descendens posterior 8.
— cystica 49.
— deferentialis 56.
— digitales 67, 86.
— — dorsales 83.
— — propriae 100, 101, 102.
— — volares communes 81.
— — — propria 81.
— — — rami dorsales 83.
— digitorum communis 80.
— — volaris propria 80.
Arteria dorsalis nasi 15.
— — pedis 95, 99.
— epigastrica inferior 48.
— — superficialis 86, 89, 90.
— — superior 48.
— ethmoidalis anterior 29.
— — posterior 29.
— femoralis 86, 89, 90, 91.
— frontalis 15, 29.
— gastricae breves 49, 51.
— — dextra 49.
— — sinistra 49, 51.
— gastroduodenalis 49.
— gastroepiploica dextra 49.
— — sinistra 49.
— genus 86, 96.
— — suprema 90, 91.
— glutaea inferior 86, 92.
— — superior 86, 92.
— haemorrhoidalis inferior 60.
— — media 56, 58.
— — superior 56.
— hepatica 49, 51.
— hypogastrica 55, 59.
— iliaca interna 59.
— infraorbitalis 16.
— intercostalis suprema 43.
— interossea 77, 78.
— — communis 67.
— — dorsalis 79.
— — recurrens 79.
— — volaris 67.
— — — ramus dorsalis 79.
— ischiadica 92.
— labialis inferior 15, 18.
— — superior 15, 18.
— lacrimalis 29.
— laryngea superior 34.
— lienalis 49, 51.
— lingualis 15, 34.
— lumbalis 55.
— malleolares 86, 99.
— — anterior lateralis 95.

Arteria malleolares posterior lateralis 98.
— masseterica 16.
— maxillaris externa 15, 17, 20, 34.
— — interna 15, 20, 21.
— — — Schema der Verzweigungen 16.
— mediana 67, 77.
— meningea media 16, 21, 22.
— mentalis 15, 16.
— mesenterica inferior 45.
— — superior 45.
— metacarpeae 82.
— — volaris 67.
— metatarsea 86, 99.
— — plantaris 101.
— musculophrenica 48.
— mylohyoidea 16.
— nasalis 16.
— — posterior 16.
— et nervus alveolaris inferior 20, 21.
— — — buccinatorius 21.
— — — haemorrhoidalis inferior 61.
— — — massetericus 21.
— — — mentalis 18.
— — — pudendus internus 61.
— nutricia fibulae 86.
— — humeri 67.
— — tibiae 86.
— obturatoria 86.
— occipitalis 15, 34, 36, 42.
— ophthalmica 27, 29.
— palatina ascendens 15.
— — descendens 16.
— pancreatico duodenalis inferior 49.
— — — superior 49.
— penis 60.
— pericardiacophrenica 44.
— perinei 60, 61.
— peronae 86, 98.
— — perforans 95.
— — ramus perforans 99.
— pharyngea ascendens 15.
— phrenica inferior 49, 54.
— plantaris lateralis 101, 102.
— — profunda, ramus perforans 99.
— poplitea 86, 96.
— princeps pollicis 67.
— profunda brachii 67, 72, 73.
— — femoris 86, 89, 91.
— pterygoidea 16.
— pudendae externae 86, 87.
Arteria pudendae interna 56, 59, 60, 86, 92.
— pulmonalis 5, 6.
— radialis 67, 76, 77, 78, 80, 83.
— — ramus volaris superficialis 81.
— recurrens medialis 76, 77, 78.
— — posterior 86.
— — radialis 67.
— — ulnaris 67, 78.
— — tibialis anterior 86, 95.
— renalis 54.
— sacralis media 59.
— scrotalis posterior 60.
— septi nasi 15, 16.
— spinalis anterior 30.
— sternocleidomastoidea 15, 34.
— stylomastoidea 15.
— subclavia 34, 42, 62, 67.
— — sinistra 5.
— submentalis 15, 18, 34.
— subscapularis 67.
— supraorbitalis 15, 29.
— suprarenalis inferior 54.
— — superior 54.
— surales 86, 96, 97.
— tarseae 86, 99.
— temporalis profunda 16.
— — superficialis 15, 16, 20, 21.
— thoracalis lateralis 67, 70.
— — suprema 42, 67, 70.
— thoracoacromialis 42, 67, 70.
— thoraco dorsalis 67, 70.
— thyreoidea inferior 34.
— — superior 18, 37, 38.
— tibialis 86.
— — anterior 86, 95, 99.
— — posterior 97.
— transversa colli 34, 37, 38, 70.
— — faciei 15, 17.
— — scapulae 34, 70, 71.
— tympanica anterior 16.
— ulnaris 67, 76, 77, 78, 80.
— — ramus carpeus dorsalis 83.
— urethralis 60.
— uterina 58.
— et Vena appendicularis 52.
— — — cortica dextra 51.
— — — — sinistra 51, 53.
— — — cystica 51.
Arteria et Vena epigastrica inferior 59.
— et Vena gastroepiploica dextra 51.
— — — — sinistra 51.
— — — glutaea inferior 59.
— — — iliaca communis 54.
— — — — externa 55, 56, 59.
— — — ileocolica 52.
— — — ileolumbalis 55.
— — — intestinales 52.
— — — lumbalis 54.
— — — mesenterica inferior 53.
— — — — superior 52.
— Vena et Nervus frontalis 17.
— Vena et Nervus supraorbitalis 17.
— et Vena obturatoria 56, 59.
— — — occipitalis 17.
— — — phrenica inferior 55.
— — — pudenda interna 58.
— — — sacralis media 54, 55.
— — — spermatica interna 54.
— — — temporalis superficialis 17.
— vertebralis 30, 34.
— vesicalis inferior 56.
— — superior 56.
— zygomaticoorbitalis 15.
Arterien des Kopfes, Schema 15.
Arterienverteilung am Rumpf, segmentale 1.
Atrium dextrum 9.
— sinistrum 9.
Augenhöhle, Nerven und Arterien der ersten Schichte 27.
— — — zweite Schichte 28.
Auricula dextra 5, 7.
— sinistra 5, 7.

B.

Bauchwand, hintere, Nerven und Gefäße 55.
— Nerven und Arterien 48.
Becken, Gefäße 56.
— Venenplexus 57, 58.
Beckenwand, Nerven und Gefäße 59.
Blutgefäße des Bauches, retroperitonaeale 54.
Brachium, Nervi et Arteriae 72.

Brachium, Nervi et Arteriae vasa cutanea 68, 69.
Brust- und Bauchwand, Hautgefäße 41.
— Venenstämme 36.
Bulbus venae jugularis 45.
— vestibuli 58

C.

Chordae tendineae 9.
— tympani 21, 22, 24, 25.
Conus arteriosus 5.
Cor 5—14.
Crista terminalis 9.

D.

Dammgegend, männliche, Nerven und Arterien 60.
— weibliche, Nerven und Arterien 61.
Dermatome, Anordnung 2.
Dorsum digitorum, arteriae 83.
— manus 70.
— — arteriae 83.
Ductus thoracicus 46, 103.

E.

Extremitas inferior, arteriae 86.
— — nervi 85.
— superior, arteriae 67.
— — nervi 66.
Extremität, untere, Arterien 86.
— — Nerven 85.

F.

Fasciculus interauricularis horizontalis 12.
Fila coronaria 11.
— olfactoria 23.
Fingerrücken, Arterien 83.
Fossa infratemporalis, Inhalt 21.
— ovalis 10, 12.
Fußrücken, Arterien und Nerven 99.
— Nerven und Venen 93.
Fußsohle, Nerven und Arterien 100, 101, 102.

G.

Ganglien, sympathische der Bauchhöhle 63.
— cervicale inferius 43, 62.
— — supremum 10, 62.
— ciliare 24, 28, 29.
— — radices 28.
— coeliacum 63.
— jugulare 23.
— mesentericum inferius 63.
— — superius 63.
— nodosum 19, 26.
— oticum 22, 24, 25.
— petrosum 23, 25.
— phrenicum 63.
— renaliaorticum 63.
— semilunare 25.
— sphenopalatinum 22, 25.
— submandibulare 24.
— submaxillare 19.
— supremum nervi sympathici 38.
— thoracicum I 62.
Gefäßstämme, große, von Brust und Bauch 45.
Geflechte, sympathische der Bauchhöhle 63.
— — im weiblichen Becken 64.
Gehirnvenen 31.
Generalia 1, 2, 3, 4.
Genu nervi facialis 25.
Gesicht, Nerven und Gefäße 17, 18, 19.

H.

Hals, Arterien, Schema 34.
— Nerven und Gefäße, tiefste Schichte 38.
Halsnerven, oberflächliche 36.
— oberste, hintere Äste 42.
Hals, Venen 35.
Handrücken, Arterien 33.
Haut, Innervierung, Schema 3.
Herzbeutel, Ansatz 5, 6.
Herz, Frontalschnitt, hintere Hälfte 9.
— von hinten 6.
— von vorne 5.
— Muskulatur der Ventrikel 13.
— — — Vorhöfe 12.
— rechter Vorhof und rechter Ventrikel geöffnet 10.
— Rückseite, Blutgefäße und Nerven 13.
Herz, Ventrikel, Horizontalschnitt 11.
— Vorderseite, Blutgefäße und Nerven 7.
Hirnbasis, Arterien 30.
Hirnhaut, harte, Blutleiter 32.
Hohlhand, Nerven und Arterien 80, 81, 82.

I.

Infratemporalgrube, Nerven und Arterien 20.
Isthmus aortae 45.

K.

Kniekehle, Inhalt 96.

L.

Ligamentum arteriosum 5.
— umbilicale laterale 56.
Lymphdrüsen der Achselhöhle und des Oberarmes 104.
— des Halses und der Achselgegend 103.
Lymphgefäße der Finger, der Brust- und Schulterhaut, der Brustdrüse 105.
— und Lymphdrüsen der inneren weiblichen Genitalien 105.
— oberflächliche des Beines 107.
Lymphoglandulae brachiales 103, 104.
— cubitales 104.
— deltoideo-pectorales 103.
— infraclaviculares 103, 104.
— pectorales 103, 104.
— supraclaviculares 103.
— subpectorales 103.
— subscapulares 103, 104.

M.

Mohrenheimsche Grube 42.
Musculi papillares 9.
— pectinati 9.

N.

Nasenscheidewand, Nerven 23.
Nerven, tiefliegende von Kopf und Hals 19.

Nervenverteilung am Rumpf, segmentale 1.
Nervus, i
— abducens 27, 29.
— accessorius 19, 36, 37, 38.
— alveolaris inferior 22, 24.
— — posterior superior 21.
— — superior medius 24.
— — superiores posteriores 20.
— articularis genus superior 85.
— auricularis magnus 17, 36, 65.
— — posterior 25.
— auriculotemporalis 17, 18, 20, 21, 22, 24.
— axillaris 65, 66, 70.
— buccinatorius 18, 19, 20, 24.
— canalis pterygoidei 22, 24.
— — — Vidii 25.
— cervicalis descendens 37, 65.
— ciliares breves 24, 28.
— — longus 29.
— clunium 88.
— — inferiores 61.
— — medii 39.
— — superiores 39.
— coccygeus 59, 61.
— colli 36, 37.
— cutaneus anterior 87.
— — antibrachii dorsalis 69, 74, 75.
— — — lateralis 68, 74.
— — — medialis 65, 68, 70, 74, 75.
— — — posterior 68.
— — brachii lateralis 69.
— — — medialis 65, 68, 69, 70, 72.
— — — posterior 69.
— — colli 36, 65.
— — dorsalis intermedius 93.
— — — lateralis 93.
— — — medialis 93.
— — femoris lateralis 55, 87.
— — — posterior 84, 88, 92.
— — lateralis 84.
— — pedis dorsalis lateralis 94, 95.
— — surae lateralis 94.
— — — medialis 94.
— — surales 96.
— — — lateralis 98.
— — — medialis 98.
— digitales dorsales 99.
— — plantares communes 100.
— dorsalis clitoridis 61.
Nervus dorsalis penis 60.
— — scapulae 37, 65.
— dorsi 39.
— ethmoidalis 24, 29.
— — anterior 17, 28.
— — posterior 28.
— — ramus nasalis anterior 23.
— facialis 17, 18, 21, 23, 25.
— — Verbindungen 25.
— femoralis 54, 55, 89, 90, 91.
— flexorum antibrachii 66.
— frontalis 18, 24, 27, 29.
— genitofemoralis 55, 84.
— glossopharyngeus 19.
— — Verbindungen 25.
— haemorrhoidalis 84.
— — inferior 60.
— hypoglossus 19, 38.
— iliohypogastricus 40, 48, 55, 84.
— ilioinguinalis 40, 48, 55, 84, 87.
— infraorbitalis 18, 24.
— infratrochlearis 18, 24, 28, 29.
— intercostales 48.
— intercostobrachialis 70.
— interosseus 77, 78.
— — dorsalis 79.
— ischiadicus 92.
— labiales posteriores 61.
— lacrimalis 18, 24, 27, 28, 29.
— laryngeus inferior 26, 44.
— — superior 26.
— lingualis 19, 20, 21, 24, 25.
— lumboinguinalis 55, 87.
— mandibularis 24.
— massetericus 24.
— maxillaris 21, 24, 25.
— medianus 65, 66, 70, 72, 76, 77, 78.
— — ramus palmaris 76, 77.
— — — superficialis 74.
— mentalis 24.
— musculi brachioradialis 66.
— — coracobrachialis 66.
— — pronatoris teretis 66.
— — trapezii 65.
— musculocutaneus 65, 66, 72.
— musculorum extremitatis inferioris 85.
— — femoris 84.
— — radialium 66.
— mylohyoideus 18, 20, 24.
— nasalis posterior superior 22, 24.
Nervus nasociliaris 24, 28, 29.
— nasopalatinus 23.
— obturatorius 56, 59, 84, 85, 89, 90, 91.
— — ramus cutaneus 87.
— occipitalis major 17, 36, 39, 42.
— — minor 17, 36, 37, 38, 39, 65.
— oculomotorius 27, 28, 29.
— ophthalmicus 24, 25, 29
— opticus 27, 28.
— palatini 24.
— palatinus anterior 22.
— — posterior 22.
— perinei 60, 61.
— peronaeus 84, 85, 92, 96.
— — communis 97.
— — profundus 93, 95, 99.
— — superficialis 93, 95.
— petrosus profundus 25.
— — superficialis major 25.
— — — minor 22, 25.
— phrenicus 37, 38, 43, 44, 65, 70.
— plantaris lateralis 85, 101.
— — medialis 85, 101.
— — ramus superficialis 100.
— pterygoideus externus 24.
— — internus 22, 24.
— pudendus 60, 84.
— radialis 65, 66, 70, 72, 73.
— — ramus profundus 77, 79.
— — — superficialis 74, 75, 76, 77, 78, 79, 80, 81.
— recurrens 26.
— regionis analis 84.
— saphenus 85, 90, 91, 94.
— — ramus cutaneus cruris medialis 93.
— — — infrapatellaris 93.
— scrotalis posterior 60.
— spermaticus externus 55.
— sphenoideus medialis 22.
— spinosus 22, 24.
— splanchnicus major 43, 63.
— — minor 43, 63.
— stapedius 25.
— subclavius 37, 70.
— suboccipitalis 42.
— subscapularis 65, 70.
— supraclaviculares 37, 65, 68, 69.
— supraorbitalis 18, 24, 27, 29.
— suprascapularis 65, 70, 71.
— supratrochlearis 18, 24, 27, 29.
— sympathicus, Grenzstrang 62.

Nervus temporalis profundus 19.
— — — posterior 24.
— tentorii 27.
— thoracalis anterior 42, 65, 70.
— — longus 65, 70.
— thoracodorsalis 65.
— tibialis 84, 85, 92, 96, 97, 98.
— trigeminus, Schema 24.
— — Verbindungen 25.
— trochlearis 27, 28.
— tympanicus 25.
— ulnaris 65, 66, 70, 72, 76, 77, 78, 80.
— — ramus cutaneus palmaris 77.
— — — dorsalis 76, 77, 79.
— — — profundus 66.
— — — volaris profundus 82.
— vagus 37, 38, 43, 44.
— — in Brust und Bauch 43.
— — Schema des Halsteiles 26.
— et vasa colli 38.
— zygomaticofacialis 18.
— zygomaticus 24.

O.

Oberarm, Dorsalseite, Nerven und Arterien 73.
— Vorderseite, Nerven und Arterien 72.
Oberschenkel, Hautnerven 88.
— Rückseite, Nerven und Gefäße 92.
— Vorderseite, Hautnerven 87.
— — Nerven und Gefäße 89.
Orbita, Blutgefäße, halbschematisch 29.
— Nerven, halbschematisch 29.
Ostia venosa cordis 11.

P.

Pfortader, Wurzeln 50.
Plexus basilaris 32.
— brachialis 37, 42, 70.
— cervicalis 37.
— haemorrhoidalis 58.
— iliacus 63.
— lumbalis 55, 63, 64.
— lumbosacralis 84.
— pterygoideus 33.
Plexus sacralis 59, 64.
— tympanicus 25.
— uterinus 71.
— vaginalis 58.
— vesicalis 57, 58.

R.

Ramus, i
— acromialis 42.
— auricularis nervi vagi 23.
— calcaneus lateralis 98.
— — medialis 98, 100.
— cardiacus 38, 44.
— colli nervi facialis 18.
— cutaneus nervi axillaris 69.
— — palmaris nervi ulnaris 66.
— deltoideus 67.
— dentales 24.
— descendens nervi hypoglossi 38, 65.
— fibularis 86.
— lingualis 26.
— medullae spinalis 47.
— oesophageus 26.
— palmaris nervi mediani 66.
— parotideus 15.
— perforans peronaeus 86.
— pharyngeus 26.
— ad plexum cardiacum 26.
— pterygoideus 21.
— pubicus 59.
— sternocleidomastoideus 15.
— thyreohyoideus 19, 38.
— trachealis 26.
— tubae 25.
Regio infraclavicularis, Gefäße und Nerven 42.
— poplitea, Nervi et Vasa 96.
Rete articulare 86.
— carpeum dorsale 83.

S.

Septum ventriculorum membranaceum 9.
Sinus cavernosus 32.
— circularis 32.
— coronarius 8, 9.
— durae matris 32.
— marginalis 32.
— petrosus inferior 32.
— — superior 32.
— sagittalis inferior 32.
— — superior 32.
— sphenoparietalis 32.
Sinus tentorii 31.
— transversus 32.
Spinalganglienzellen 2.
Spinalnerven, Dorsaläste 39.

T.

Trabeculae carneae 9.
Trigona fibrosa 11.
Truncus jugularis 104.
— — sinister 103.
— lymphaticus axillaris 46.
— — jugularis 46.
— — intestinalis 46.
— — lumbalis 46.
— nervi cutanei 40.
— — sympathici 62.
— subclavius 103.
— sympathicus 43, 55, 59, 63, 64.
— Vasa cutanea 41.
Tuberculum intervenosum 10.

U.

Unterarm, Dorsalseite, Nerven und Arterien 79.
— Volarseite, Nerven und Arterien 76, 77, 78.
— Vorderseite, Hautnerven u. Hautvenen 74.
Unterschenkel, Nerven und Gefäße der Rückseite 97, 98.
— oberflächliche Nerven und Venen der Vorderseite 93.
— Vorderseite, Nerven und Arterien 95.

V.

Valvula bicuspidalis 9.
— mitralis 9.
— semilunares aortae 45.
— sinus coronarii (Thebesii) 10, 12.
— tricuspidalis 9, 10, 12.
— venae cavae inferioris (Eustachii) 9, 10, 12.
Vasa colli 37.
— hypogastrica 45.
— iliaca communia 45.
— — externa 45.
— intercostalia 45.
— lumbalia 45.

Vasa pericardiacophrenica 44.
— renalia 45.
— sacralia media 45.
Vena, ae
— angularis 17, 33.
— anonymae 45, 46.
— — und ihre Äste 35.
— azygos 46.
— basalis 31.
— basilica 68, 74.
— capitis 33.
— cavae 6.
— — inferior 10, 54.
— — superior 10, 35. 44, 45, 46.
— cephalica 42, 68, 74.
— cerebelli superior 31.
— cerebri inferior 32.
— — interna 31.
— — magna 31.
— cervicalis profunda 35.
— chorioidea 31.
— ciliares 29.
— colli 35.
— cordis magna 7. 8.
— — media 8.
Vena cornu posterioris 31.
— coronaria ventriculi 50.
— corporis callosi 31.
— diploicae 33.
— dorsalis clitoridis 58.
— — penis 57.
— — — subcutanea 57.
— facialis anterior 17, 33.
— femoralis 89, 90, 91.
— frontalis 33.
— gastrica brevis 50.
— gastroepiploica dextra 50.
— — sinistra 50.
— hemiazygos 46.
— hepaticae revehentes 45, 54.
— hypogastrica 57.
— intestinales 50.
— intercostalis suprema 35.
— jugularis anterior 35.
— — externa 17, 35, 36.
— — interna 35, 37, 43, 70.
— lienalis 50.
— mammaria interna 35.
— mesenterica inferior 50.
— — superior 50.
— obliqua atrii sinistri 8.
Vena occipitalis interna 31.
— ophthalmica inferior 29, 33.
— — superior 29, 33.
— pancreaticoduodenalis 50.
— poplitea 96.
— portae 50, 51.
— pulmonales 5, 6, 8.
— saphena magna 93.
— — parva 94.
— septi lucidi 31.
— subclavia 35, 45, 70.
— suprarenalis 54.
— temporalis profunda 33.
— terminalis 31.
— thyreoidea superior 35.
Venenklappen 4.
Vola manus, Nervi et Arteriae 80.
— — et digiti, Nervi et Arteriae 81, 82.
Vortex cordis 13.

W

Wirbelkanal, Gefäße 47.

Verlag von J. F. Bergmann in Wiesbaden.

Grundriss

der

pathologischen Anatomie

von Professor Dr. **Hans Schmaus**, München.

Elfte und zwölfte Auflage.

Neu bearbeitet und herausgegeben von

Professor Dr. **Gotthold Herxheimer** in Wiesbaden.

Mit 820 grösstenteils farbigen Abbildungen im Text und auf 7 Tafeln.

Preis gebunden Mk. 18.65.

Aus Besprechungen:

Auch in der vorliegenden Auflage des Grundrisses zeigt sich das Bestreben des Verfassers, das Werk nicht nur auf der Höhe der rastlos fortschreitenden Wissenschaft zu erhalten, sondern auch, wo es wünschenswert erschien, zu verbessern und weiter auszubauen. So sind wieder zahlreiche Kapitel gründlich umgearbeitet und zum Teil wesentlich erweitert worden, wie z. B. die Einleitung zu den progressiven Ernährungsstörungen, das Kapitel über die Entzündung und andere. Trotz noch weitergehender Verwendung kleineren Druckes ist daher der Umfang des Buches um abermals 70 Seiten gewachsen. Auch die Zahl der Abbildungen wurde wieder erheblich vermehrt (von 752 auf 820), und zwar wurden zum grössten Vorteil des Werkes wieder sehr instruktive, zum Teil farbige makroskopische Figuren eingefügt, auch wurden zahlreiche weniger gute, insbesondere nach photographischen Aufnahmen hergestellte Figuren der vorigen Auflage durch bessere bzw. durch klare Zeichnungen ersetzt.

Möge die neue Auflage des vortrefflichen Buches, welche in ihrer Anlage und Ausführung allen Anforderungen eines guten Grundrisses entspricht, bei den Studierenden sich der gleichen Beliebtheit wie die früheren Auflagen des Werkes erfreuen. *G. Hauser, in Münch. med. Wochenschrift.*

Taschenbuch

der

Medizinisch-klinischen Diagnostik.

Von

Dr. **Otto Seifert**, Professor in Würzburg und Dr. **Friedr. Müller**, Professor in München.

Neunzehnte, gänzlich umgearbeitete Auflage.

Mit 106 teilweise farbigen Abbildungen und 1 Tafel.

Preis gebunden Mk. 6.65.

Verlag von J. F. Bergmann in Wiesbaden.

Die operative Geburtshilfe
der Praxis und Klinik.

In zweiundzwanzig Vorträgen

von

Dr. **Hermann Fehling,**
ord. Professor der Geburtshilfe und Gynäkologie, Geheimer Medizinalrat und Direktor der Kaiserl. Universitäts-Frauenklinik zu Strassburg i. Els.

Zweite, umgearbeitete und vermehrte Auflage.

Mit 80 zum Teil farbigen Abbildungen.

Preis gebunden Mk. 5.—.

Das Buch ist als ein vorzüglicher Leitfaden für die Studierenden bei der Absolvierung des geburtshilflichen Operationskursus zu empfehlen; auch der Geburtshilfe treibende Praktiker findet in demselben Belehrung über die Fortschritte der operativen Geburtshilfe in den letzten Jahren und über den heutigen Standpunkt der geburtshilflichen Wissenschaft.

Münchener med. Wochenschrift.

Physiologisches Praktikum
für Mediziner.

Von

Dr. med. **R. F. Fuchs,**
Professor an der Universität Breslau.

Zweite verbesserte und erweiterte Auflage.

Mit 93 Abbildungen.

Preis gebunden Mk. 8.—.

Das bekannte Fuchssche Praktikum der Physiologie hat in der zweiten Auflage seine Vorzüge und bewährten Besonderheiten beibehalten, insbesondere die Zuverlässigkeit der Darstellung und ein solches Eingehen auf alle Einzelheiten und Kleinigkeiten, dass der Studierende auch ohne dauernde mündliche Anleitung sich zurechtfindet. Der Inhalt ist nicht unbeträchtlich erweitert, und die Zusätze betreffen fast alle Kapitel. Hinzugekommen ist die Spektraluntersuchung des Blutes, die Beobachtung der Blutplättchen, der Pulsgeschwindigkeit beim Menschen; die graphische Aufnahme der Darmbewegungen, der Muskelermüdungskurve des Menschen. Die physiologische Optik ist um eine ganze Reihe von neuen Versuchen bereichert. Hervorzuheben ist, dass viele Versuche speziell der Physiologie des Menschen angepasst sind.

Berliner klin. Wochenschrift.

Verlag von J. F. Bergmann in Wiesbaden.

Lehrbuch

der

Ohren-, Nasen- und Kehlkopf-Krankheiten

von

Geh. Med.-Rat Dr. **Otto Körner**,
o. ö. Professor der Medizin und Direktor der Universitäts-Ohren- und Kehlkopf-Klinik in Rostock.

Vierte und fünfte, völlig umgearbeitete und vermehrte Auflage.

Mit 251 Textabbildungen, davon 34 in Farben und 1 Tafel.

Preis gebunden Mk. 11.60.

..... Somit wird auch weiter die neueste Auflage des Buches, dessen Ausstattung vor allem in den zahlreichen und buntfarbigen Abbildungen eine ausgezeichnete zu nennen ist, den Studierenden und Ärzten, aber auch den Spezialisten sowohl für Studien, wie für Orientierungszwecke in einschlägigen Fällen ein wertvoller Ratgeber sein.

Berliner klinische Wochenschrift.

Für die Brauchbarkeit des vorliegenden Lehrbuches spricht allein schon der Umstand, dass es alle zwei Jahre eine neue Auflage erlebt. Alles ist möglichst kurz und präzis; nebensächliches ist weggelassen. Neu hinzugekommen sind hier eine grössere Zahl von Illustrationen, sowie je ein Kapitel über Ösophagoskopie und Laryngoskopie.

Korrespondenzblatt f. Schweizer Ärzte.

Sexualleben und Nervenleiden

nebst einem

Anhang über Prophylaxe und Behandlung der sexuellen Neurasthenie.

Von

Hofrat Dr. **L. Loewenfeld**,
Spezialarzt für Nervenkrankheiten in München.

Fünfte, zum Teil umgearbeitete und sehr vermehrte Auflage.

Preis Mk. 11.—, gebunden Mk. 12.—.

Verlag von J. F. Bergmann in Wiesbaden.

Lehrbuch

der

topographischen Anatomie

für Studierende und Ärzte

von

Dr. **H. K. Corning,**
Professor der Anatomie an der Universität Basel.

Siebente Auflage.

Mit 677 meist farbigen Abbildungen.

Preis gebunden Mk. 20.—.

Cornings Buch hat in der neuen Auflage eine grosse Bereicherung an Text und Abbildungen erfahren. Ich verweise auf die Abbildungen über die Lage der Hypophysis, über die Topographie der Gehirnventrikel und viele andere. Auf den meisten Gebieten ist Neues hinzugekommen, was höchst instruktiv ist. Dem Chirurgen bietet das Buch eine Fülle von Belehrung. Durch die richtige Mischung von Text und Abbildungen, und durch die Vorzüglichkeit beider ist das Buch zur Zeit das beste was wir besitzen.

Jahresbericht für Chirurgie.

Grundriss

der

Chirurgisch-topographischen Anatomie

mit Einschluss der Untersuchungen am Lebenden.

Von

Geh. Med.-Rat Dr. **Otto Hildebrand,**
ord. Professor der Chirurgie an der Universität Berlin.

Dritte verbesserte und vermehrte Auflage.

Mit 194 teils mehrfarbigen Abbildungen im Text.

Preis gebunden Mk. 12.60.

Verfasser gibt eine klare, gut verständliche Darstellung der topographischen Anatomie, wie sie für den Chirurgen die Grundlage bei den Operationen bilden soll. Der grosse Vorteil des Buches besteht darin, dass die trockene Materie durch eine anschauliche Schilderung der Untersuchungsmethoden am Lebenden ergänzt wird. *Medizinische Klinik.*

Verlag von J. F. Bergmann in Wiesbaden.

Schemata

zum Einzeichnen von

Kopf- und Gehirnverletzungen.

Von **Prof. Kurt Goldstein,**

Abteilungsvorsteher am Neurolog. Institut der Universität Frankfurt a. M.

Preis Mk. 2.40.

Aus Besprechungen:

Diese Schemata brauchen keine besondere Empfehlung; das Bedürfnis danach, das wir gerade jetzt empfunden haben, wird ihre Verbreitung fördern und sie unentbehrlich machen. In diesem Heftchen sind Bilder vom Kopf und von den darin eingezeichneten Hirnwindungen von links nach rechts, von vorn und hinten und von oben enthalten; es passen die entsprechenden Bilder des Kopfes und des Gehirns aufeinander und man vermag sich mit Hilfe eines Pauspapieres eine äussere Verletzung gleichzeitig an der entsprechenden Stelle des Gehirns zu markieren. Umgekehrt kann man auch in jenen Fällen, wo man eine zirkumskripte Hirnerkrankung diagnostiziert, durch Einzeichnung des Herdes in die betreffenden Windungen diesen Herd gleichzeitig — bei dem Durchpausen — auf die Schädeloberfläche projizieren.

Münchener medizin. Wochenschrift.

Methoden zur Mikrobestimmung einiger Blutbestandteile.

Von

Ivar Bang,

o. Professor der physiologischen und medizinischen Chemie an der Universität Lund.

Mit vier Abbildungen im Text. — Preis Mk. 3.—.

Harn-Untersuchungen

und ihre diagnostische Verwertung.

Von Dr. **Carl Bruno Schürmayer**-Berlin,

Spezialarzt für Gallensteinkranke, Magen-, Darm-, Leberleidende und Bauchchirurgie.

Zweite, gänzlich umgearbeitete und vermehrte Auflage.

Preis gebunden Mk. 7.20.

Verf. stellt die mikroskopischen und chemischen Untersuchungsmethoden für den Praktiker zusammen, durch welche schnelle Orientierung erzielt wird. Die Fortschritte der Physiologie sind ebenso berücksichtigt wie die der chemisch-physiologischen und klinischen Untersuchungsmethoden. So wird das Buch zu einem willkommenen Hilfsmittel für den Praktiker und ist zu empfehlen.

Deutsche Medizinal-Zeitung.

Verlag von J. F. Bergmann in Wiesbaden.

Grundriß zum Studium der Geburtshilfe

in

achtundzwanzig Vorlesungen und sechshundertvierundzwanzig

:: :: bildlichen Darstellungen. :: ::

Von

Geh. Med.-Rat Dr. **Ernst Bumm,**

Professor und Direktor der Universitäts-Frauenklinik der Charité in Berlin.

Elfte verbesserte Auflage.

Preis geb. Mk. 19.—.

Lehrbuch

der

Nachbehandlung nach Operationen.

Bearbeitet von

Prof. Dr. **Paul Reichel** in Chemnitz.

Zweite umgearbeitete und vermehrte Auflage.

Mit 67 Abbildungen im Text.

Preis geb. Mk. 12.—.

Grundzüge

der

Psychologie für Mediziner.

Von

Dr. **Heinrich Kahane.**

Preis Mk. 9.—, gebunden Mk. 10.—.

Klinik der Darmkrankheiten.

Von Prof. Dr. **Adolf Schmidt,**

Geh. Med.-Rat, Direktor der Medizinischen Klinik in Halle a. S.

Mit 177 teils farbigen Abbildungen.

Preis Mk. 23.—.

Schmidt hat uns in dem vorliegenden Buche eine Bearbeitung der Darmkrankheiten, seines Sondergebietes, in die Hand gegeben, die in keiner ärztlichen Bibliothek fehlen sollte. *Berliner klinische Wochenschrift.*

Nothnagels klassisches Buch über die Darmkrankheiten hat einen zeitgemässen Nachfolger erhalten.

Zentralblatt für innere Medizin.

Die Bearbeitung der Darmkrankheiten, wie sie uns A. Schmidt bietet, befriedigt ein vorhandenes dringendes Bedürfnis so gut, als dies überhaupt zurzeit, wo so vieles noch im Fluss ist, möglich ist. Die Ärzte haben allen Grund, dem Autor dafür dankbar zu sein, dass er seine beste Kraft für die Lösung der überaus schwierigen Aufgabe eingesetzt hat.

Deutsche med. Wochenschrift.

Verlag von J. F. Bergmann in Wiesbaden.

Einführung

in die

Dermatologie.

Von

Prof. Dr. **S. Bettmann,**
Direktor der Universitäts-Hautklinik in Heidelberg.

Preis Mk. 6.—, gebunden Mk. 7.—.

Jeder klinische Lehrer hat wohl das Bedürfnis gefühlt, den Studierenden als Einführung in die Klinik eine Anzahl allgemein-pathologischer, ätiologischer und diagnostischer Hinweise zu geben — am liebsten in Form eines Kollegs mit histologischen etc. Demonstrationen. Mit Recht betont Bettmann, dass die kleineren Lehrbücher der Dermatologie diesen allgemein vorbereitenden Teil meist vernachlässigen oder zu kurz abmachen. In diese Lücke will das vorliegende Buch eintreten. Die Klarstellung ist klar und präzis; der Verfasser hat aber auch nicht, wie es leider so vielfach geschieht, alles so dargestellt, wie wenn wir es schon ganz genau wüssten und gar keine Fragen übrig blieben. Im ganzen verdient die „Einführung" ungeteilte Anerkennung und kann auch praktischen Ärzten, welche das Bedürfnis nach einer etwas grösseren Vertiefung in die Dermatologie haben, warm empfohlen werden. *Deutsche med. Wochenschr.*

Lehrbuch

der

Physiologischen Chemie.

Unter Mitwirkung von

Professor **S. G. Hedin** in Upsala

herausgegeben von

Olof Hammarsten,

ehem. Professor der medizinischen und physiologischen Chemie an der Universität Upsala.

Achte, völlig umgearbeitete Auflage.

Mit einer Spektraltafel.

Preis Mk. 24.—.

Das Erscheinen einer neuen Auflage des „Hammarsten" ist immer ein Ereignis der physiologischen Chemie. Die neue Auflage berechtigt zu der Behauptung, dass das von Hammarsten begründete Werk noch immer das erste Lehrbuch der physiologischen Chemie in der Weltliteratur darstellt. Selbst auf einem Spezialgebiet wie dem der physiologischen Chemie des Menschen und der Tiere ist es kaum für den einzelnen möglich, das gewaltige zutage geförderte Tatsachenmaterial in seiner Gesamtheit zu beherrschen. Die gemeinsame Arbeit der beiden hervorragenden Vertreter dieser Disziplin ist daher mit Freuden zu begrüssen, und da der alte „Hammarsten" längst über aller Kritik stand, genügt die Bemerkung, dass das vereinigte Wirken von Hammarsten und Hedin ein unerreichtes Standardwerk geschaffen hat!
Deutsche med. Wochenschrift.

Verlag von J. F. Bergmann in Wiesbaden.

Für klinische Praktikanten und praktische Ärzte!

Spezielle Diagnostik und Therapie

in kurzer Darstellung mit Berücksichtigung aller Zweige der praktischen Medizin.

Bearbeitet von zahlreichen Fachgenossen

und

herausgegeben von

Oberstabsarzt z. D. Dr. **Walter Guttmann**

a. d. Kaiser Wilhelms Akademie in Berlin.

Preis geb. Mk. 10.65.

Wie schon der Titel besagt, ein für praktische Ärzte und klinische Praktikanten bestimmtes Handwörterbuch zur raschen Orientierung bezüglich Diagnose und Therapie. Die prägnante Darstellung steht auf dem modernsten Standpunkte. Die alphabetisch geordneten Krankheiten sind von einer Reihe bekannter Autoren besprochen, die chirurgischen von Prof. Leser (Frankfurt a. M.) und Prof. Kaposi (Breslau), die Hautkrankheiten von Prof. Joseph (Berlin), Ohrenkrankheiten von Prof. Bloch (Freiburg i. Br.), Gynäkologie von Prof. Kayser (Cöln), Augenleiden von Prof. Schieck (Göttingen) usw.

Ein Rezeptanhang, ebenfalls den modernsten Ansprüchen Rechnung tragend, Maximaldosen für Erwachsene und Kinder, Kalorientabellen der Nahrungsmittel bilden den Schluss. Ein sorgfältig bearbeiteter Index erleichtert die Benützung des handlichen Buches sehr. Die Ausstattung ist gediegen.

Unter den vielen medizinischen Handlexika und Hilfsbüchern ist das vorliegende jedenfalls eines der besten und reichhaltigsten.

Korrespondenzblatt für Schweizer Ärzte.

Ein kurzes, handliches Büchlein, das in alphabetisch angeordneten Schlagworten das Wichtigste aus dem Gebiete der praktischen Gesamtmedizin anführt. Es ist erstaunlich, wie vollständig — eine Reihe von Stichproben haben dies gezeigt — das Wissenswerte in konzentriertester Form geboten wird.

Als Nachschlagewerk, zur raschen Orientierung verwendet, wird es diesen Zweck vollständig erfüllen und bietet demjenigen, dem eine grössere Bibliothek nicht zur Verfügung steht, über die wichtigsten medizinischen Fragen Aufschluss. In diesem Sinne kann es bestens empfohlen werden.

Prager med. Wochenschrift.

Infolge seines reichen und gediegenen Inhalts und der übersichtlichen Anordnung des Stoffes bildet das Buch einen wertvollen Ratgeber, der schnelle und sichere Orientierung gestattet. Es wird sich deshalb sicherlich viel Freunde erwerben.

Zeitschrift für Medizinal-Beamte.